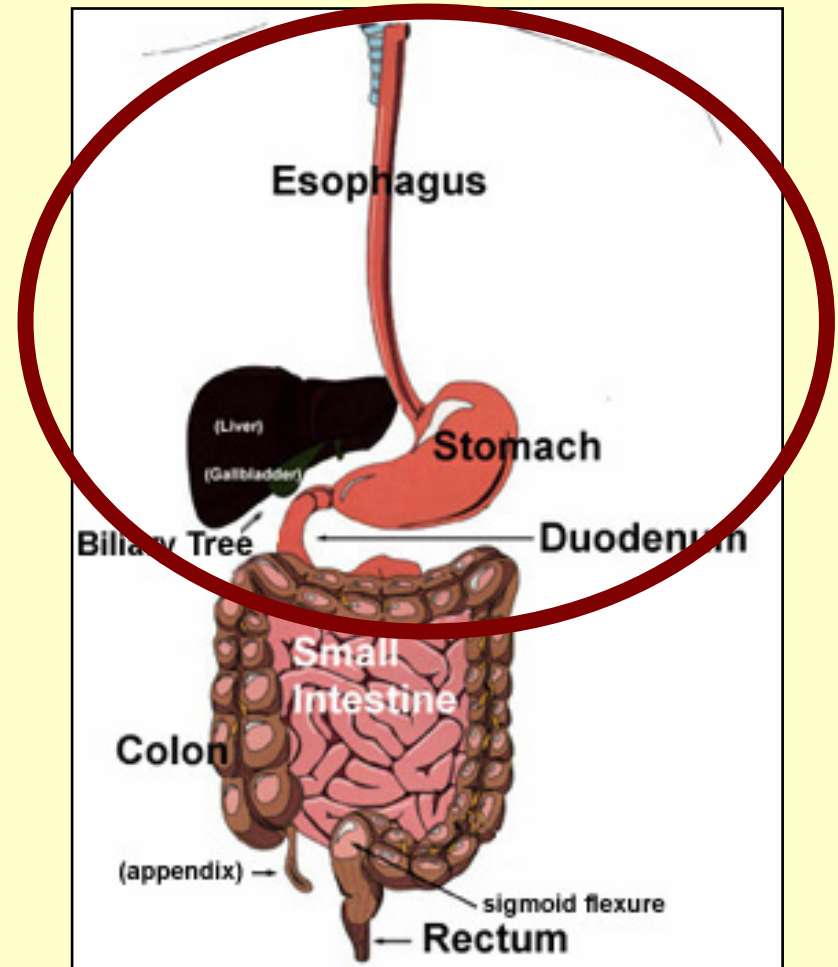


Övre gastrointestinal kirurgi

Kurs kirurgi, 5p
ssk-prog T4

Magnus Sundbom
70A2, Kir klin, UAS
04-05-06



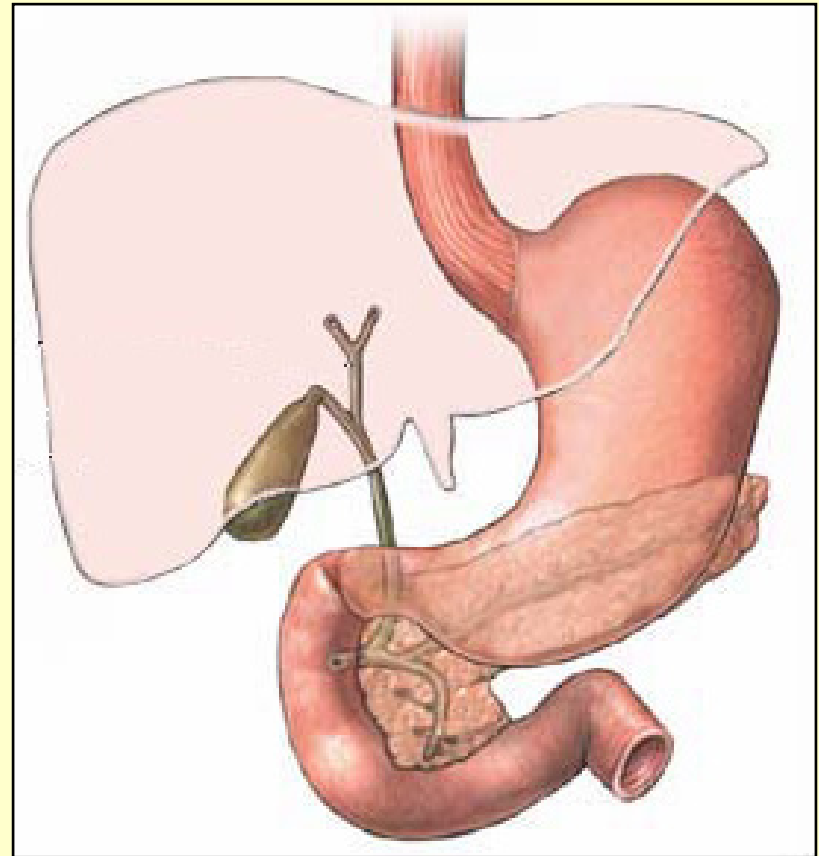
Struktur

1. Esofagus-ventrikel-duodenum
 2. Galla-lever-pancreas
- Symtom-diagnos-behandling
 - benigna-maligna sjd



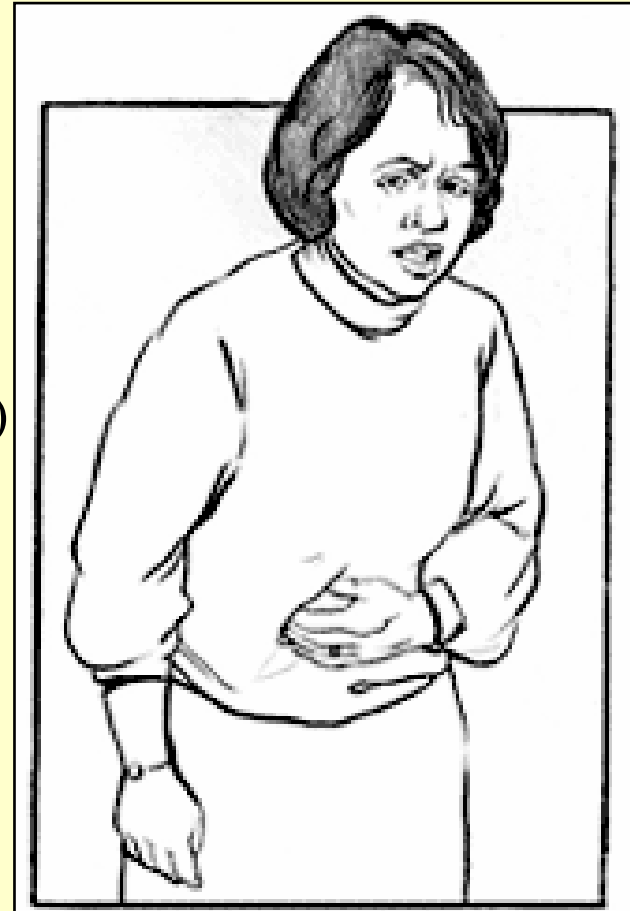
Esofagus-ventrikel-duodenum

- Syrasjukdomar
 - esofagit
 - gastrit
 - ulcus
- Cancer
 - esofagus
 - ventrikel



Symtom av esofagit och ulcus

- Epigastralgi
– molvärk
- Esofagit
– sura uppstötningar (hiatus bråck)
– retrosternal sveda
- Gastrit-ulcus
– matlindring
– blödning (mörk avföring)



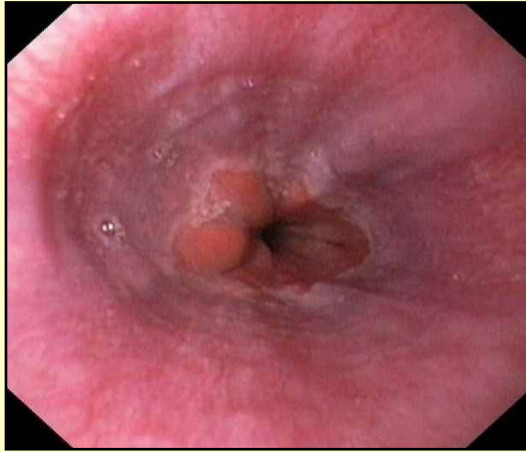
Diagnos

- Gastroskopi
 - böjligt videoskop
 - yttre ljuskälla, TV
 - slemhinnebedövning

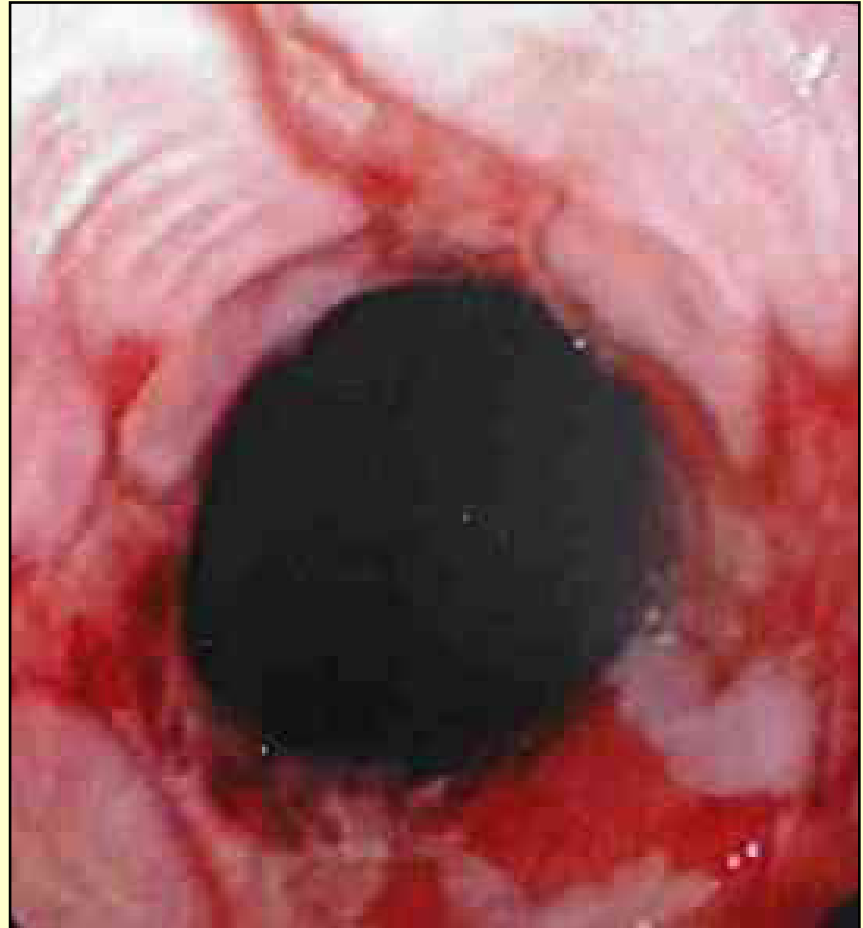
 - ställa diagnos
 - ta prover (px)
 - terapi



Esofagit

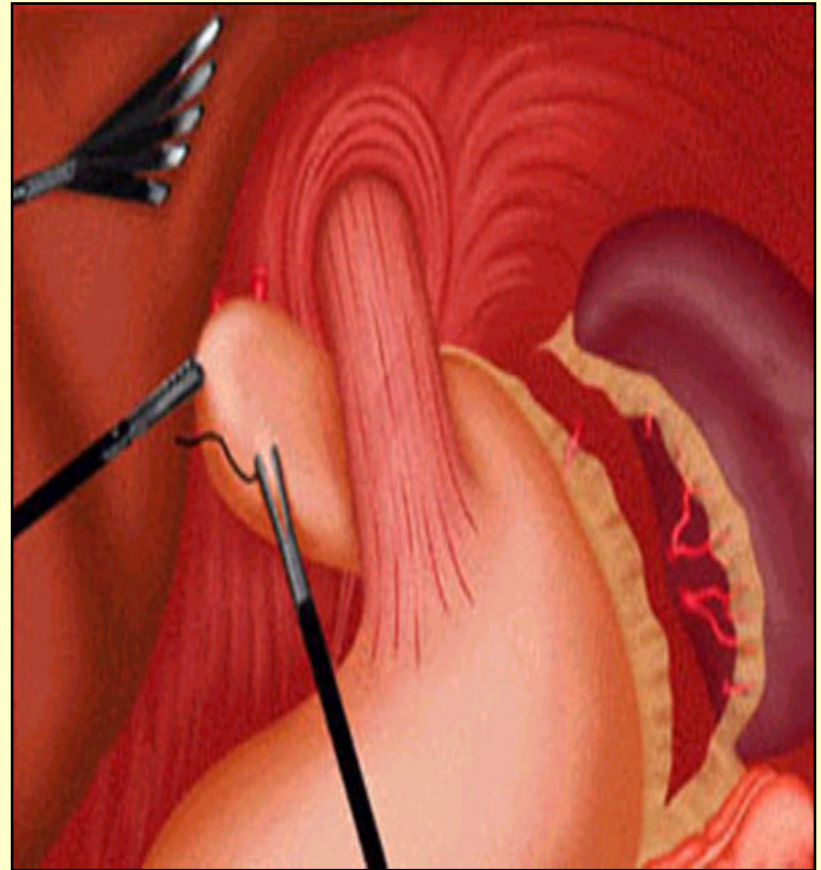


- Inflammation-sår
- Hiatusbräck
 - reflux av saltsyra

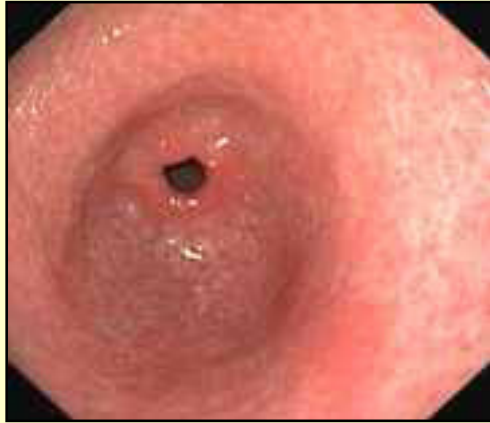

Behandling av esofagit

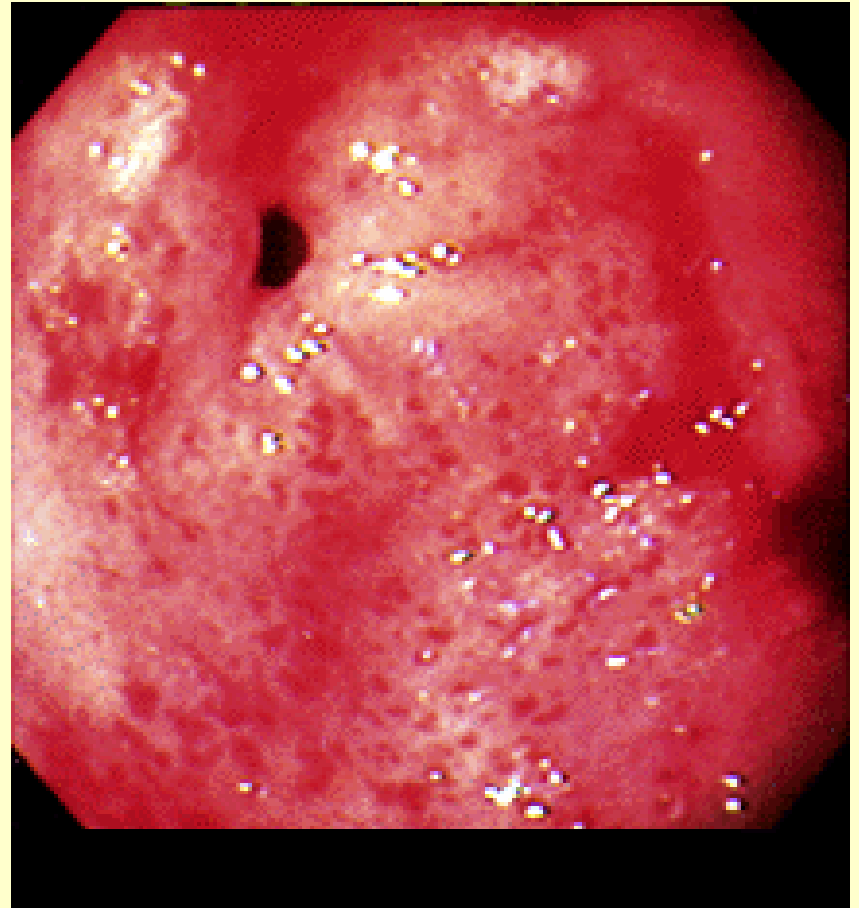
- Protonpumpshämmare
 - PPI i hög dos i 4v
 - underhållsbehandling
- Operation
 - utvalda fall
 - återställer anatomin och hindrar reflux
 - 360° fundoplication – op enl Nissen



Gastrit (magkatarr)

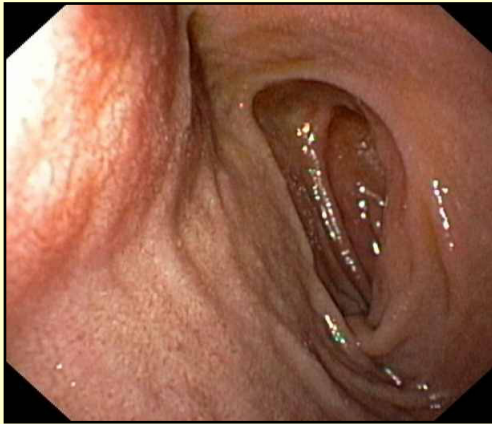


nedre magmunnen
(pylorus)

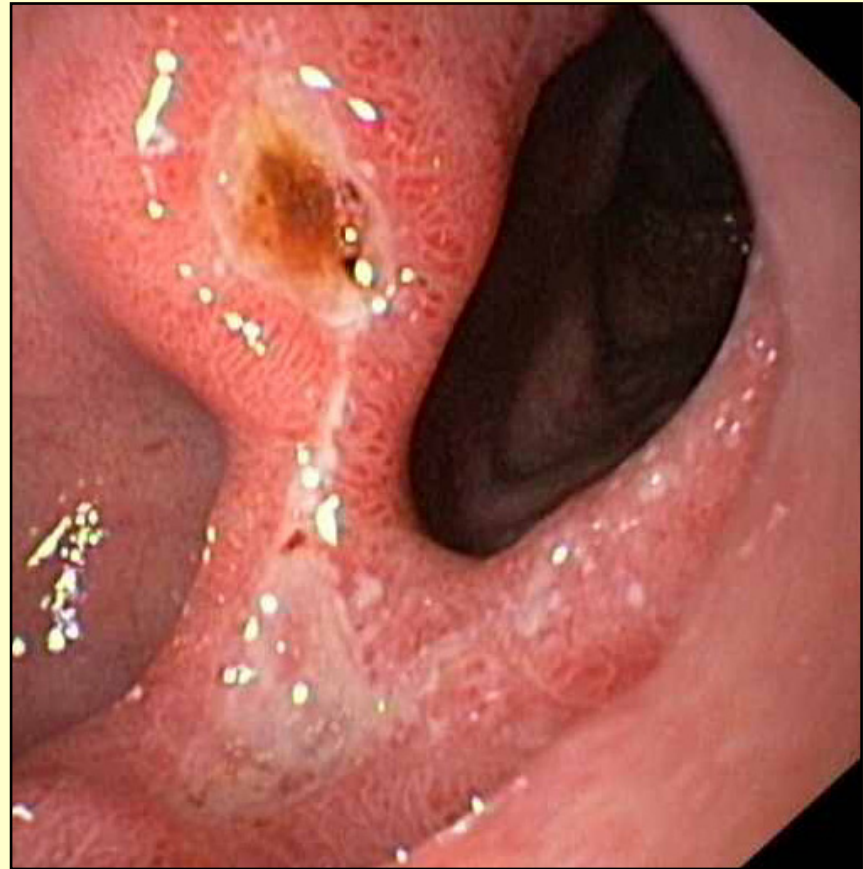


- Inflammation
 - ödem, små blödningar

Ulcus (magsäck-duodenum)

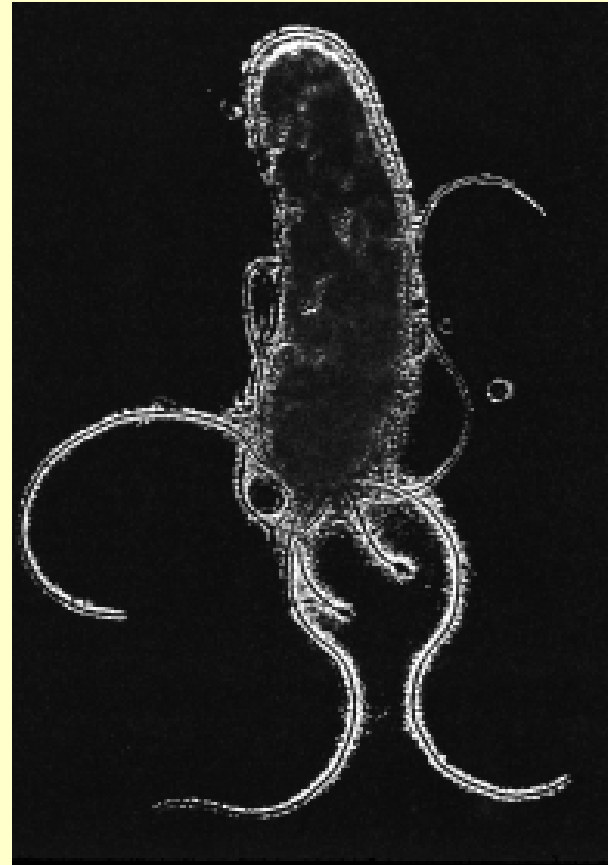


- Sår i bulbus duodeni



Behandling av ulcus

- PPI i 2-4v
- Eradikering av *Helicobacter pylori*
 - antibiotika
 - minskar recidivrisk
- OBS: ventrikelulcus
 - kontrollskopi till läkning (cancer risk)



Ulcus komplikationer

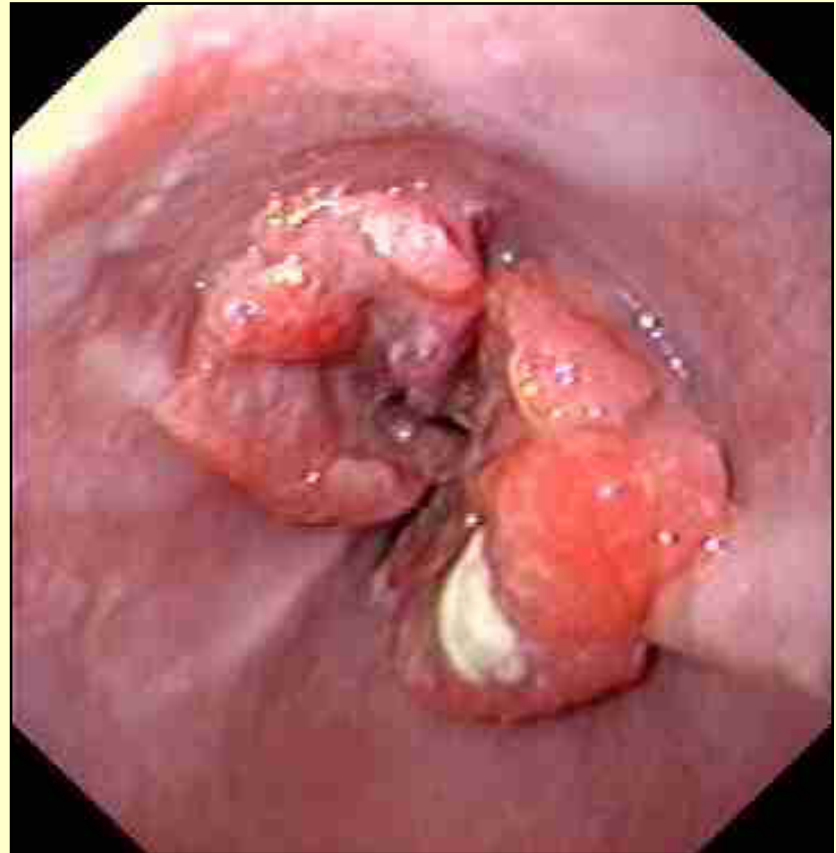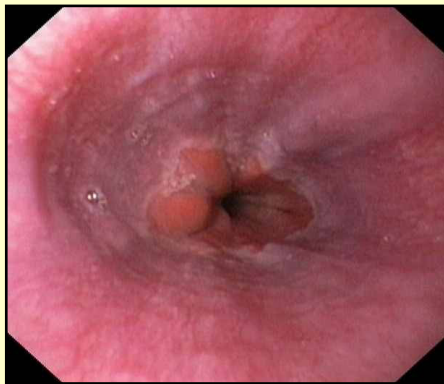
- Akut blödning
 - blodkräkningar
 - cirkulationspåverkan (yrsel, svimning, chock)
- Perforation
 - plötslig svår smärta, peritonit
 - fri gas på buköversikt
- Stenos
 - stora kräkningar (pga ventrikelretention)

Behandling

- Blödning
 - V-sond, IVA-vård vid cirk påverkan
 - gastroskopi-operation-embolisering på rtg
- Perforation
 - akut operation och sy ihop hålet (rafi)
- Stenos
 - op, ta bort hindret (ventrikelresektion)

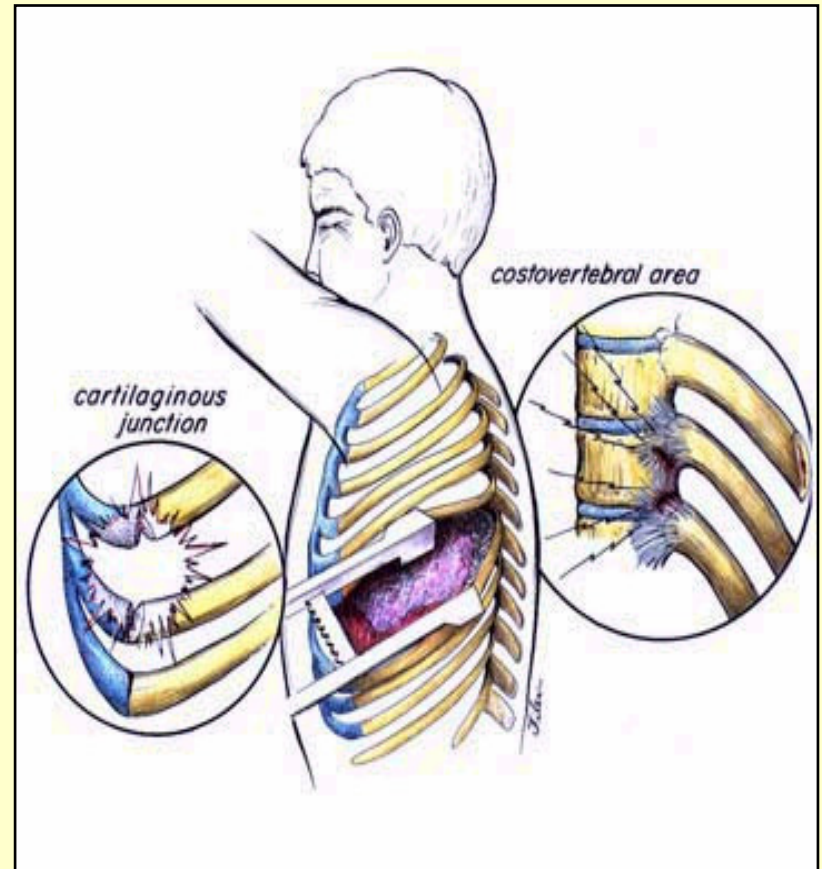
Esofaguscancer

- Dysfagi
 - hakningskänsla-stopp
- Viktnedgång



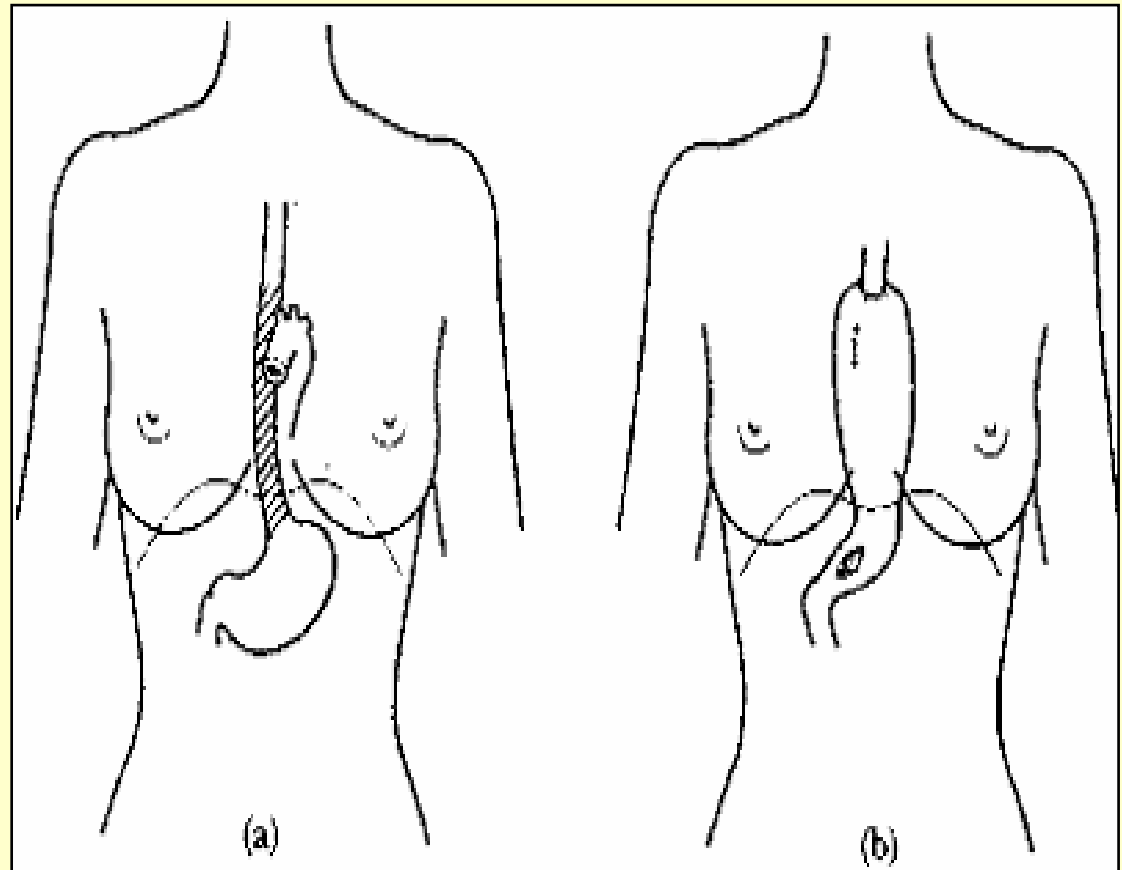
Behandlingsalternativ

- Esofagus resektion
 - stor operation med thoracotomi
 - läckage risk med livshotande mediastinit
- Onkologi
 - liknande resultat
- Stent vid stopp



Esofagusresektion

- Tumören tas bort
- Magsäcken dras upp
 - i thorax
 - på halsen
- Bulow-drän

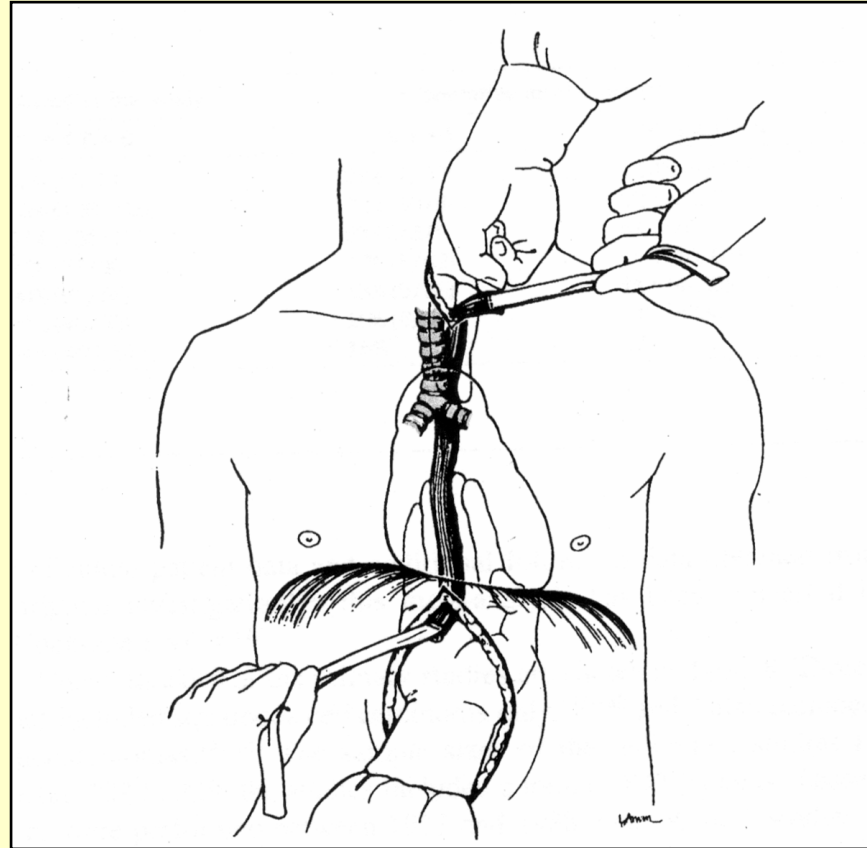


Esofagusresektion

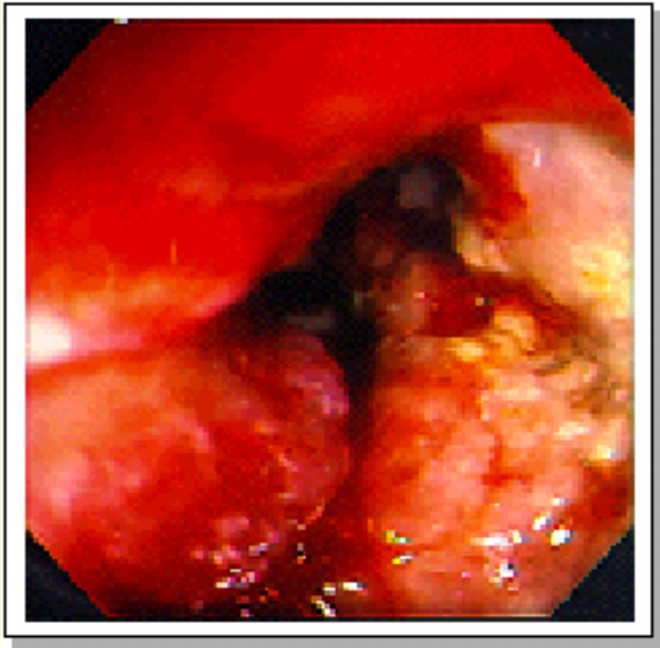
**Kan göras utan
thoracotomi**

Hals och buksnitt

Ej Bulow-drän

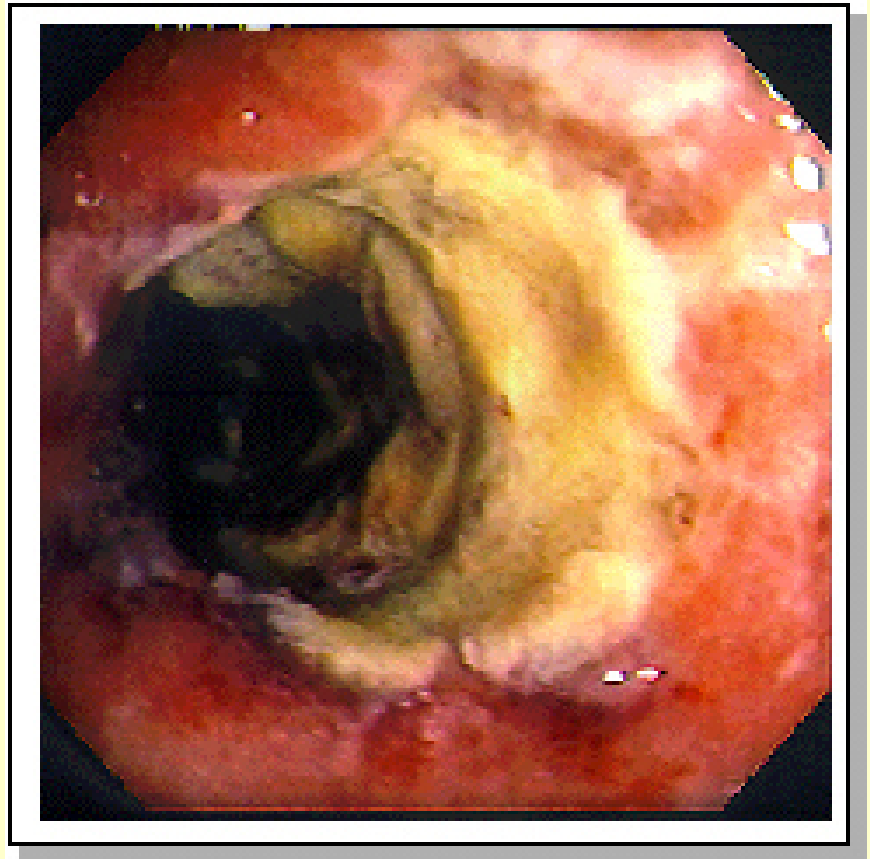


Stent

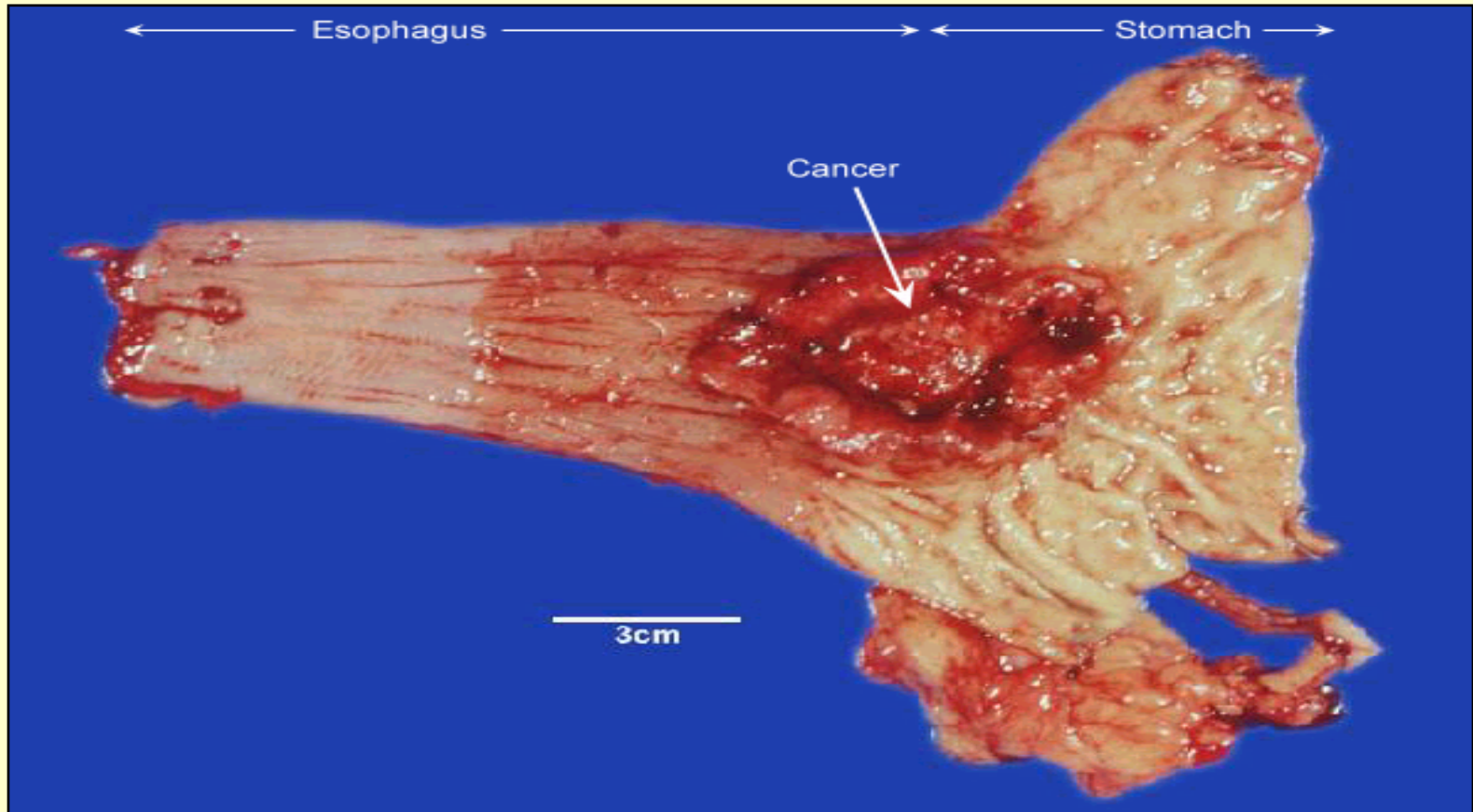


Esofaguscancer före

efter stent

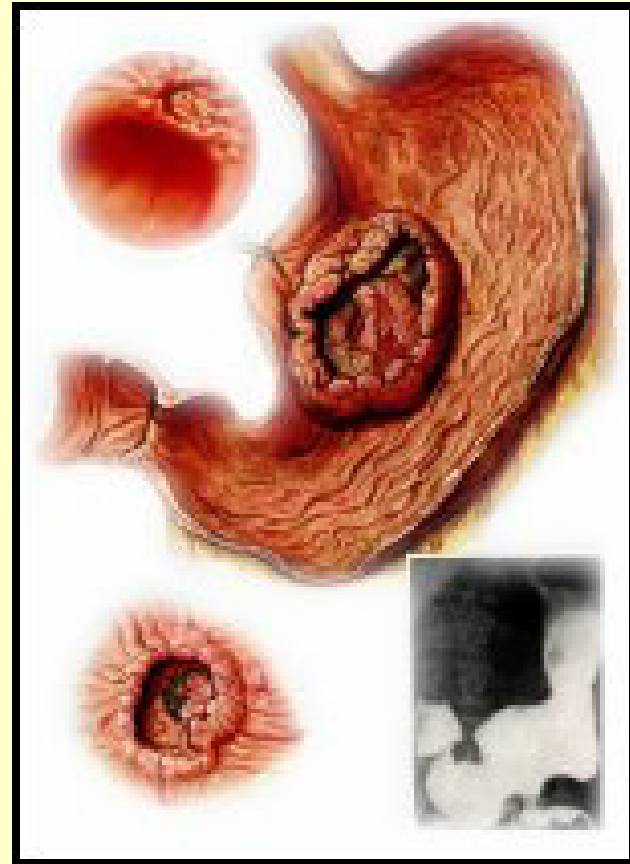


Esofaguscancer



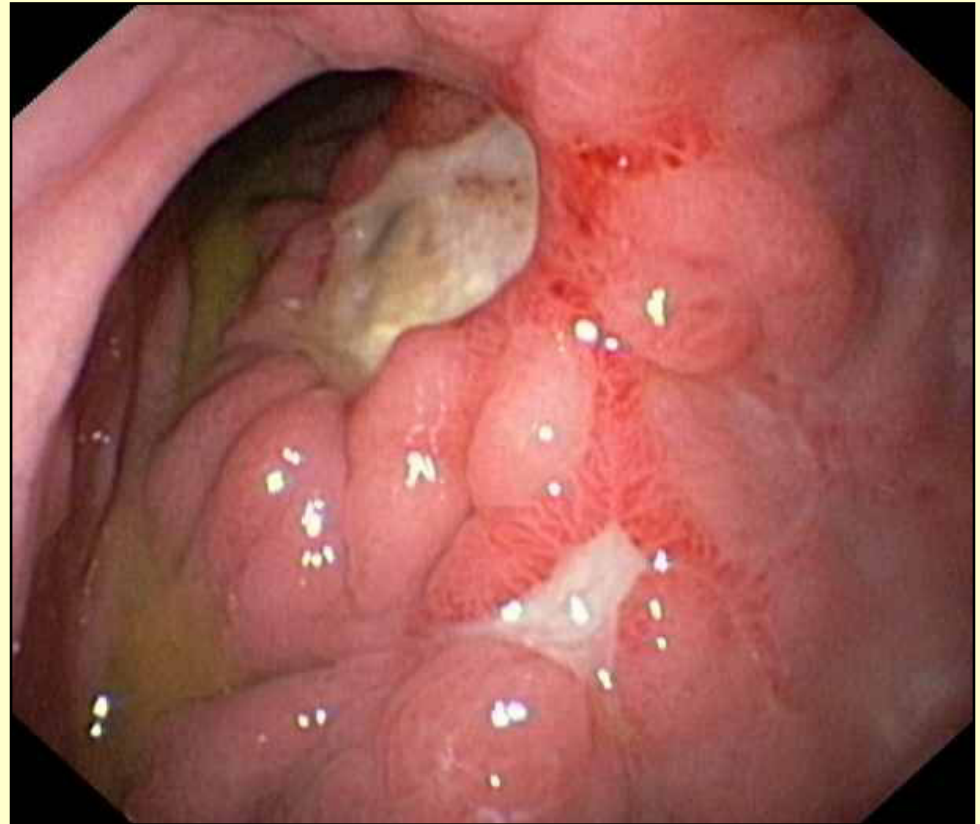
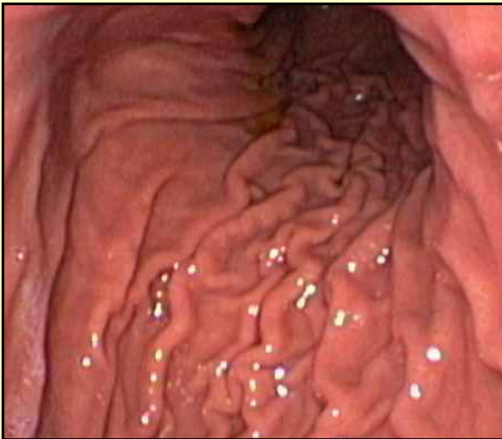
Ventrikelcancer

- Ofta symtomlösa
 - pga. stor volym i magsäcken
- Stopp
 - cardia eller pylorus
- Blödning
 - anemi (lågt Hb)



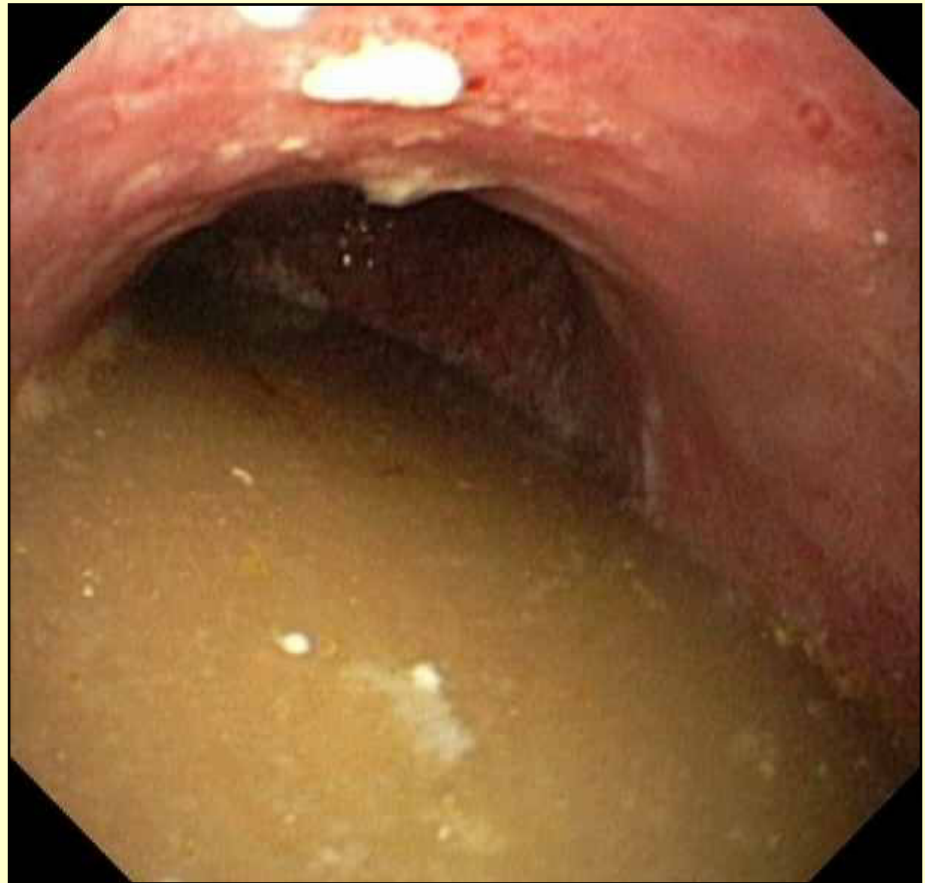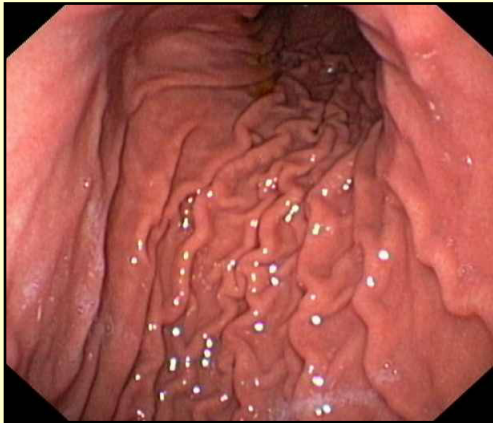
Diagnos

- Gastroskopi
– med px



Ventrikelretention (stopp)

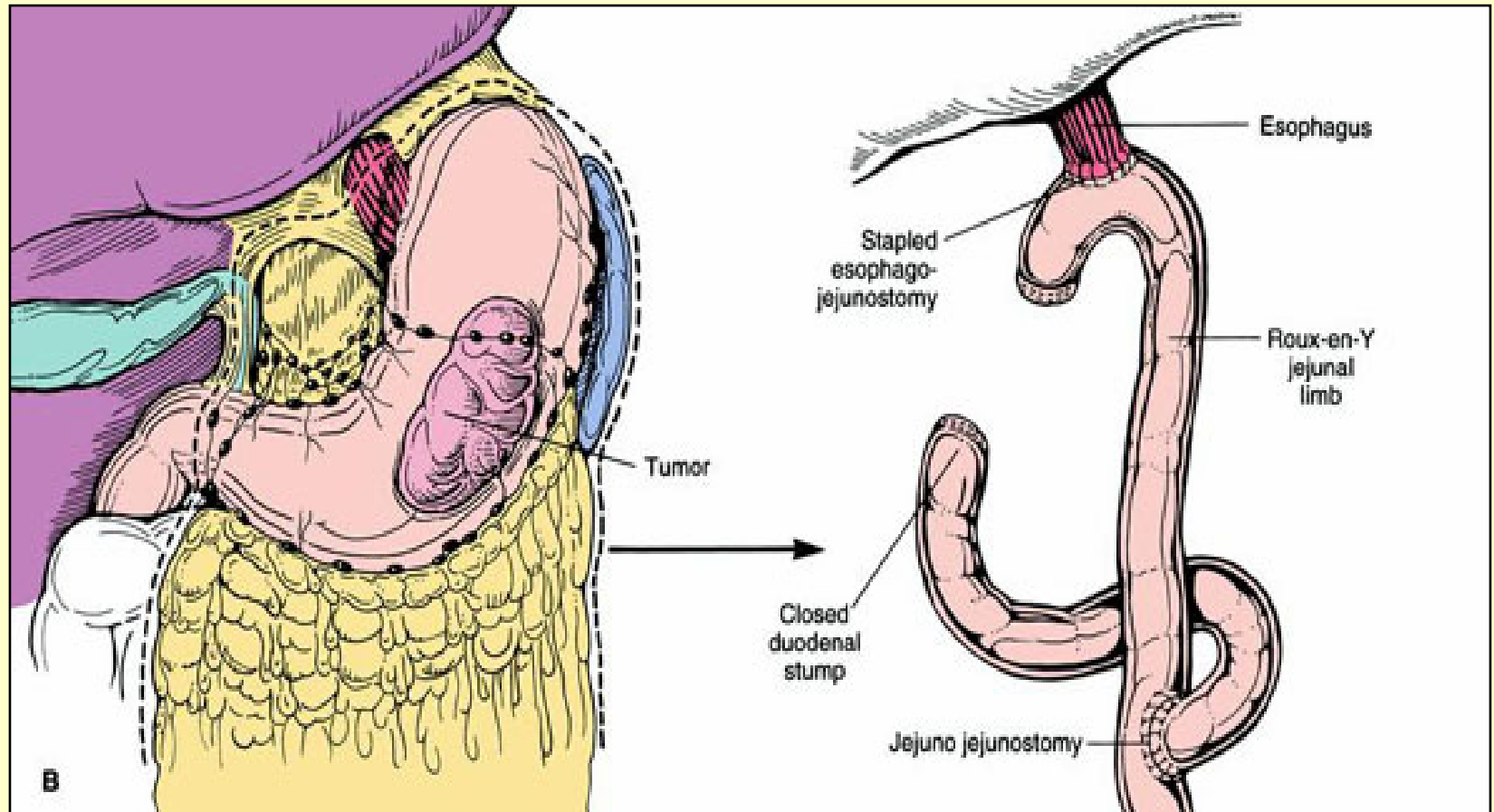
- V-sond före gastroskopi !
- Skölj !



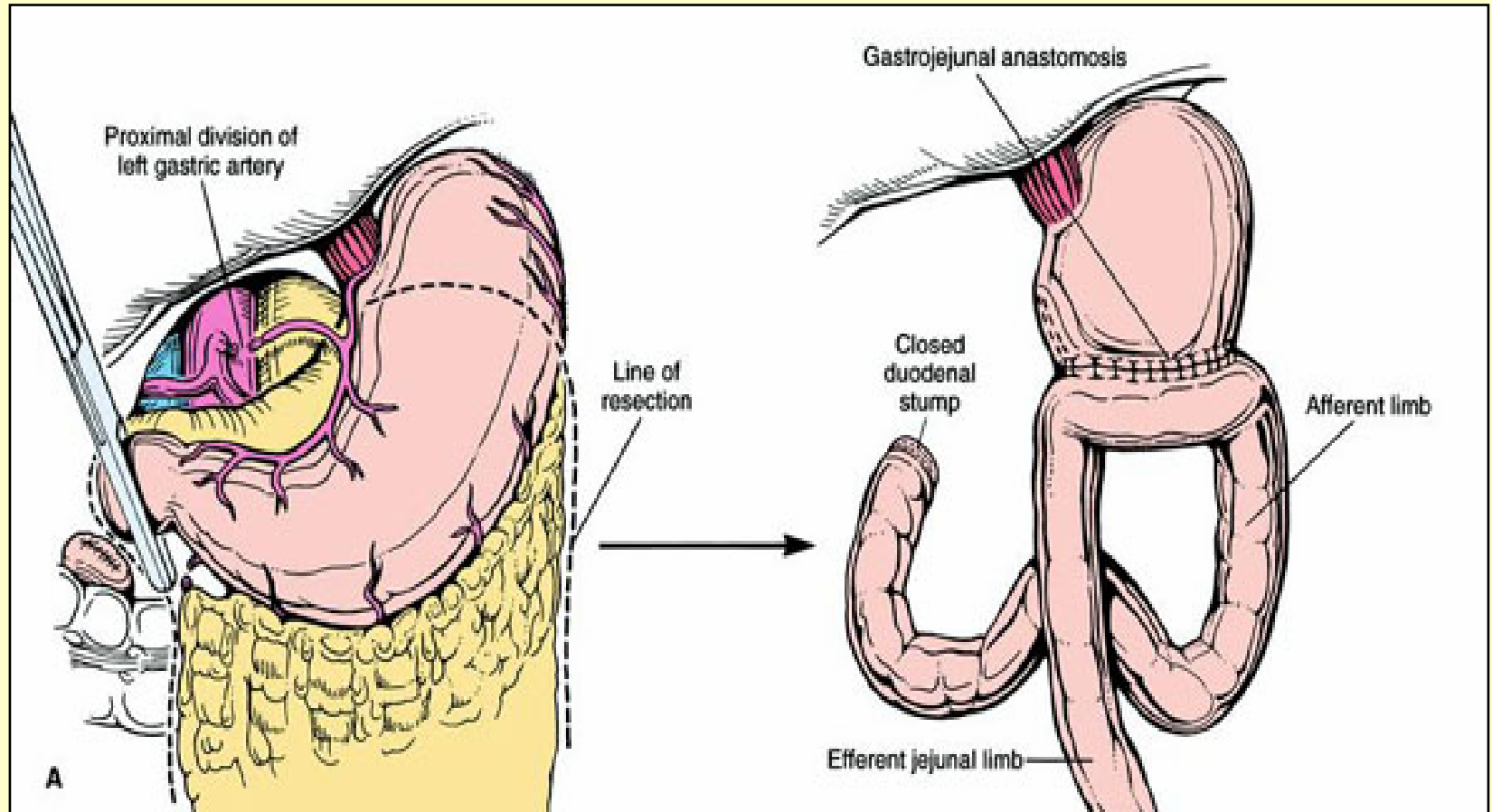
Behandling av ventrikelcancer

- Operation bäst
 - total gastrectomi
 - Billroth II resektion
- Onkologi har sämre resultat
- Utan beh avlider 80% inom ett år


Total gastrectomi



Billroth II



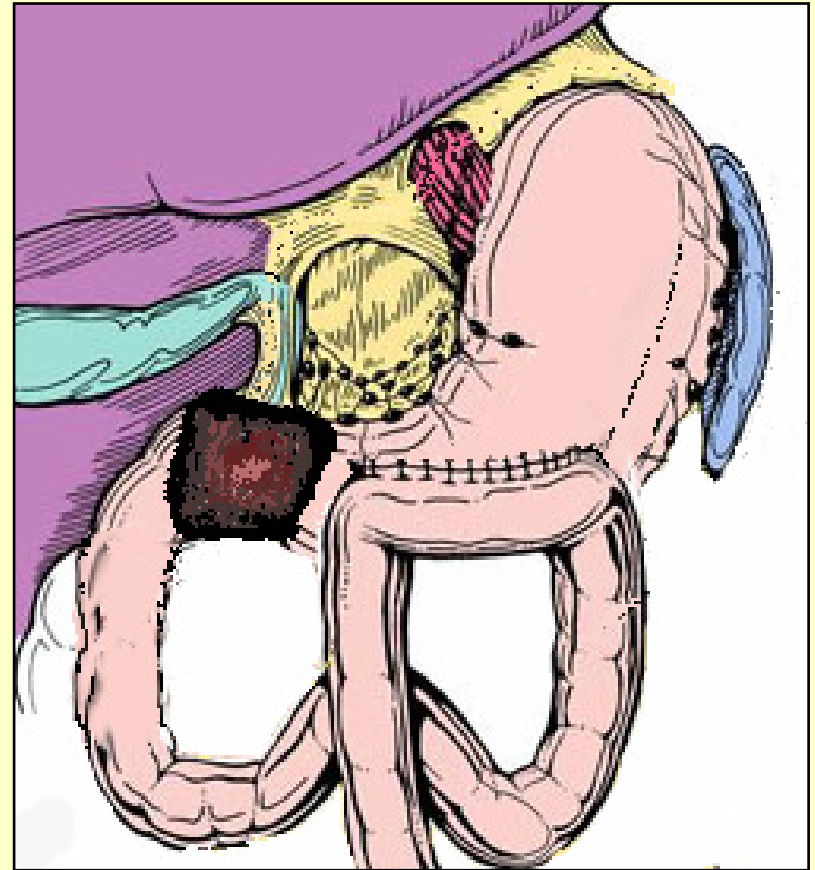
Theodor Billroth 1829-1894



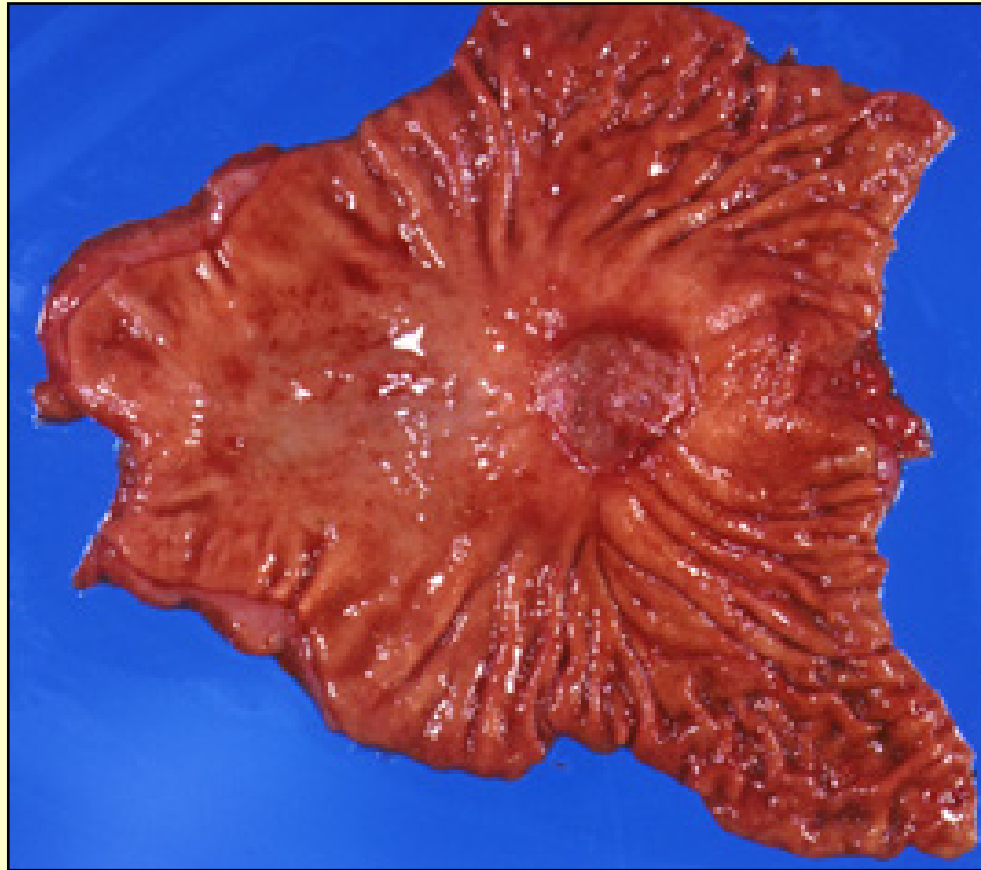
Avlastande GE

Gastro-enteroanastomos

- Inoperabla tumörer med stopp
 - leder förbi till jejunum
- Postop paralytisk
 - sond kvar och TPN



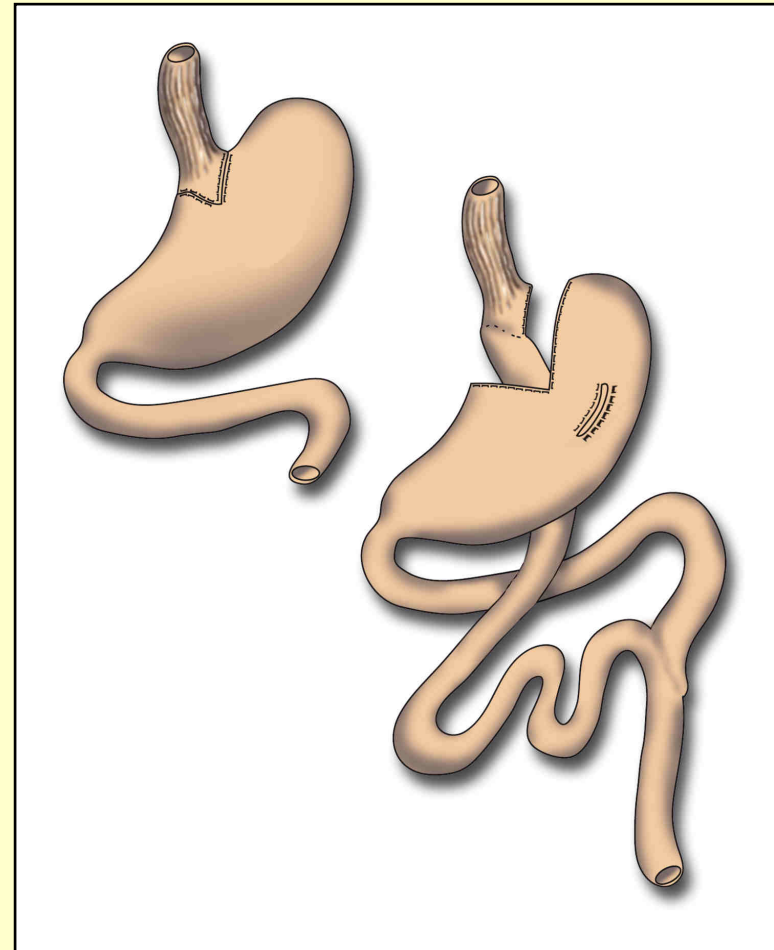
Ventrikelcancer



Överviktskirurgi

BMI > 40 kg/m²

- Gastric bypass (RYGBP)
 - kopplar bort magsäcken
 - äta små måltider
 - stor viktning
 - livslång förändring



Sammanfattning

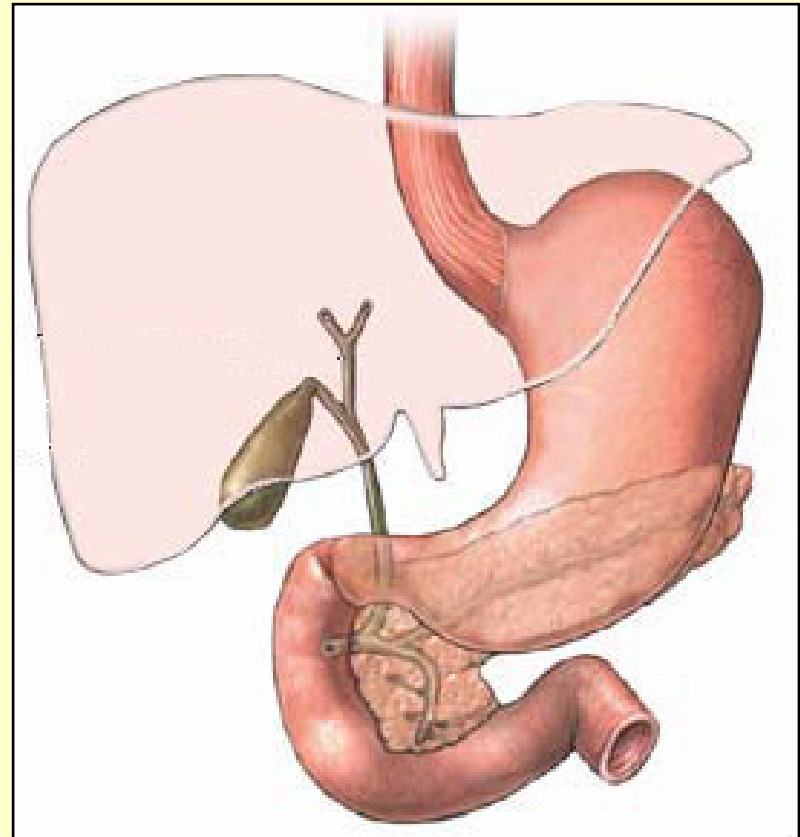
- Symtom
 - syra -molvärk
 - cancer -dysfagi (stopp)
- Diagnos
 - gastroskopi
- Behandling
 - syra -PPI
 - **komplikationer – op !**
 - cancer -operation

★ Operationstyperna



Gallvägar och pancreas

- Gallstensanfall
- Cholecystit
- Cholangit
- Pancreatit
 - akut och kronisk
- Gall-pancreascancer
 - ikterus



Gallstensanfall

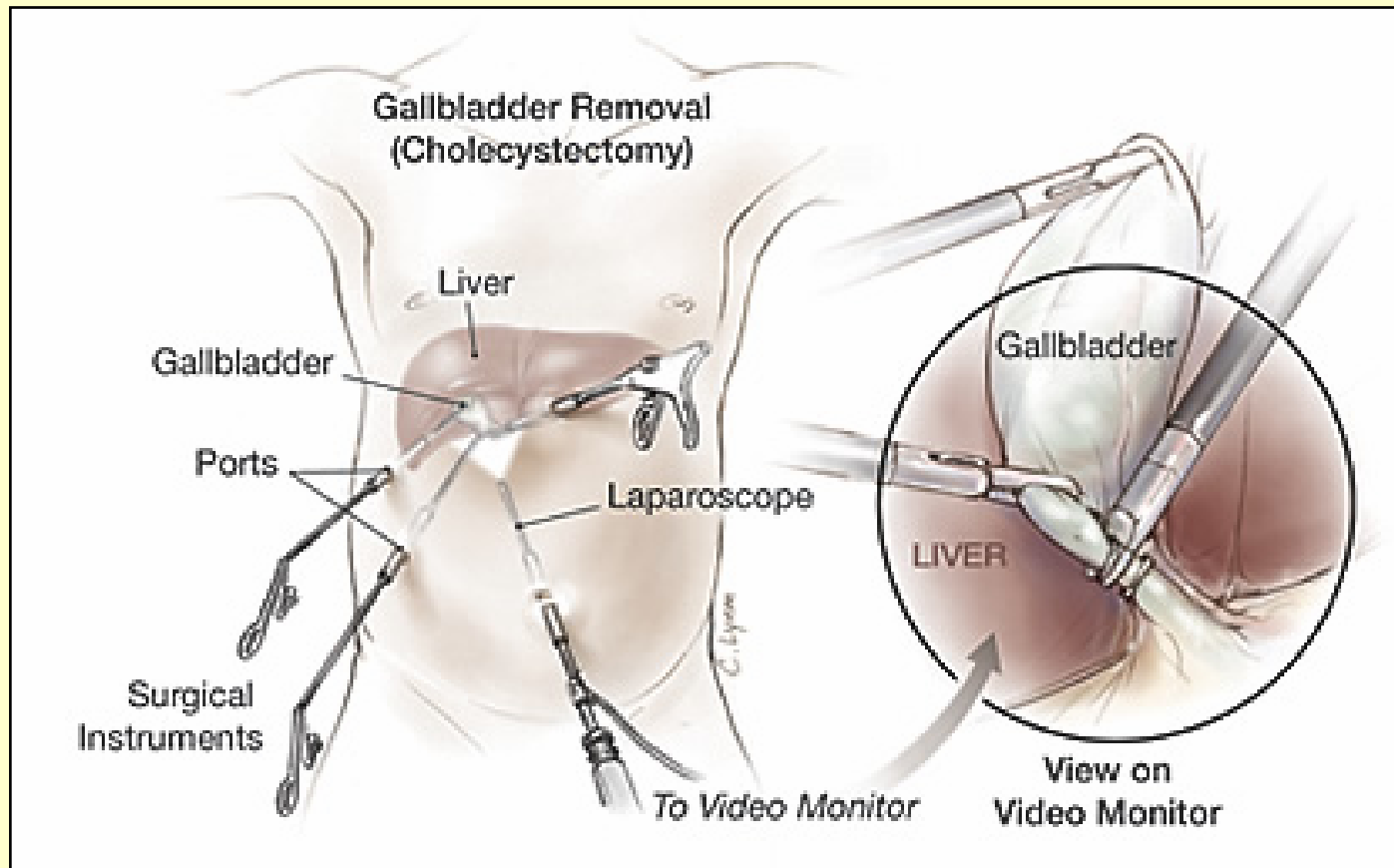
Symtom

- Plötslig krampsmärta under höger arcus
 - svårt vara still
 - efter fet mat
 - även äpplen, gurka

Behandling

- Smärtstillande
 - Voltaren, Dilaudid-
Atropin
- S. Voltaren med hem
- Ultraljud visar stenar
- Operation vid besvär
 - lap galla

Lap galla (laparoskopisk cholecystectomi)



Cholecystit (infl i gallblåsan)

Symtom

- Feber
 - runt 38,5 grader
- Molande smärta
- Defense höger arcus

- Ultraljud galla
 - gallsten
 - väggförtjockning

Behandling

- Antibiotika iv
- Svält och dropp
- Smärtstillande vb
 - tex Voltaren im

- Operation akut
 - vid utebliven förbättring

Cholangit (inflammation i gallgångarna)

Symtom

- Hög feber
 - 40 grader
- Frossa
- Ikterus

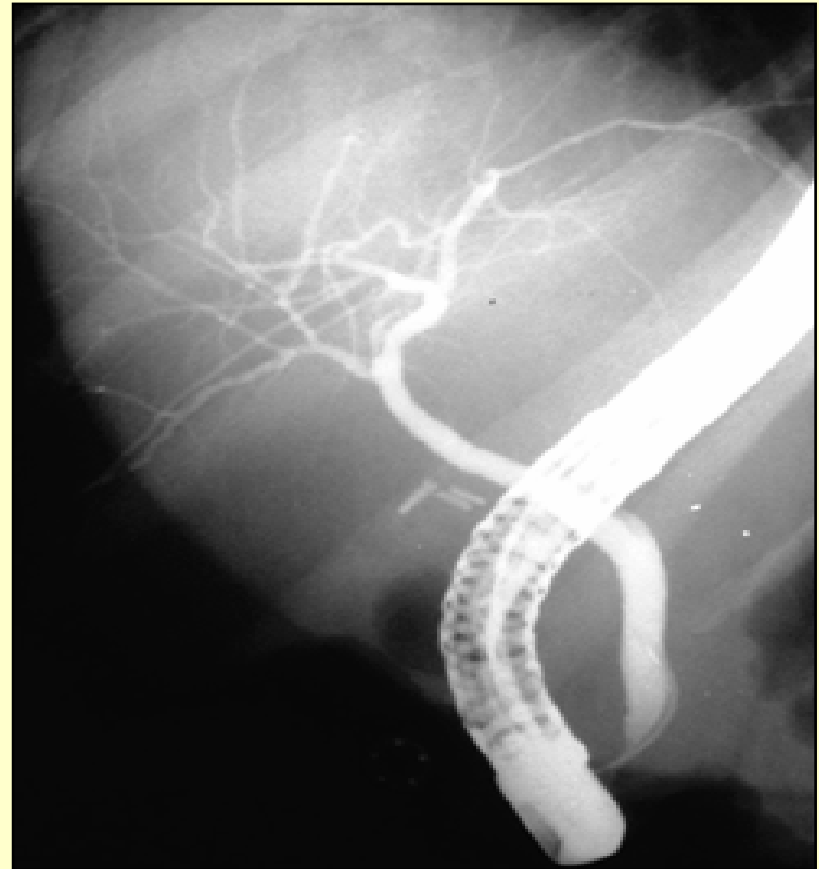
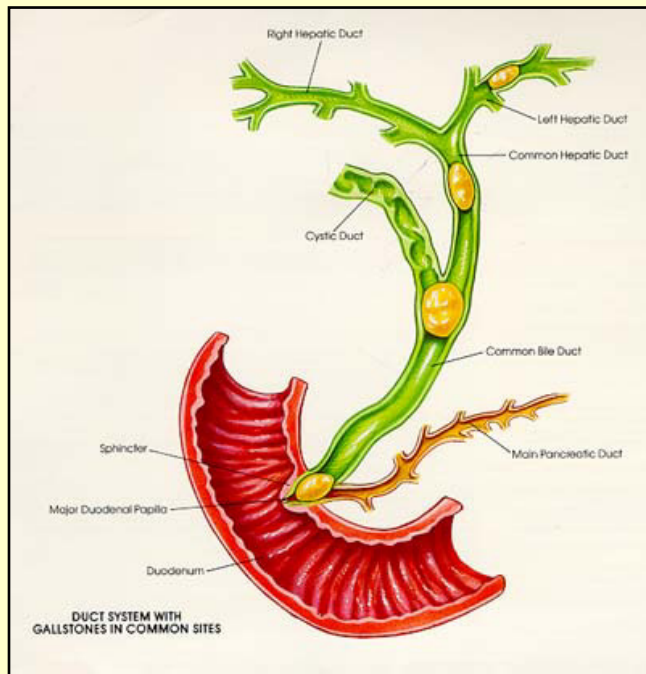
- Allvarligt tillstånd - sepsis

Behandling

- Antibiotika iv
 - Tazocin tex
- Svält och dropp
- Ta bort hindret i gallgången
 - ERCP
 - op, PTC

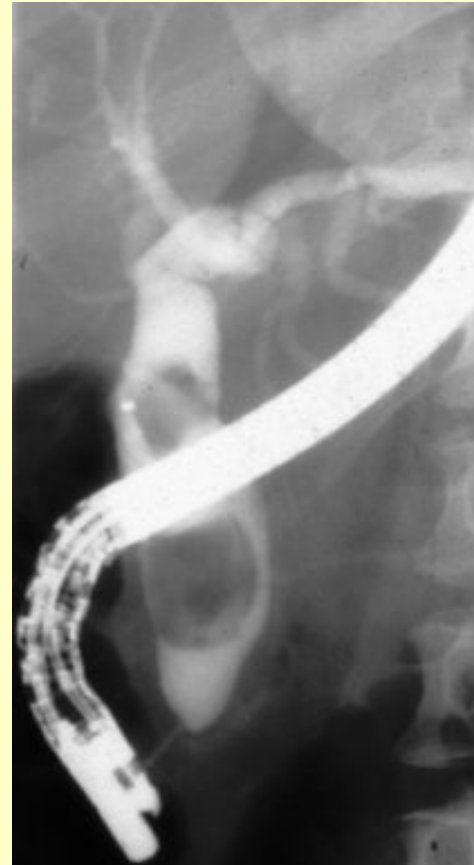
ERCP

Endoskopisk Retrograd Cholangio-Pancreaticografi



Sten i ductus choledochus

- Sfincterotomi
 - öppna sfinkter Oddi
 - dra ut stenarna
 - bakterierna kommer ut
 - undvika bukop
- Risker
 - blödning
 - pancreatit



Pancreatit

Akut

- Svåra smärtor
 - ut i ryggen
 - uppblåst buk
- S-amylas ↑
- Alkohol (~50%)
- Gallsten (~40%)
 - stopp i gallgången

Kronisk

- Oftast alkohol
- Smärta
 - ihållande, dov värk
- Pancreas insufficiens
 - Exokrin -steatorré
 - Diabetes -insulinbrist

Akut pancreatit

Behandling

- Svält
- Smärtstillande -Mo
- Övervakning
 - stora mängder vätska
 - elektrolyt rubbningar
 - urinmätning
 - IVA, TPN ?

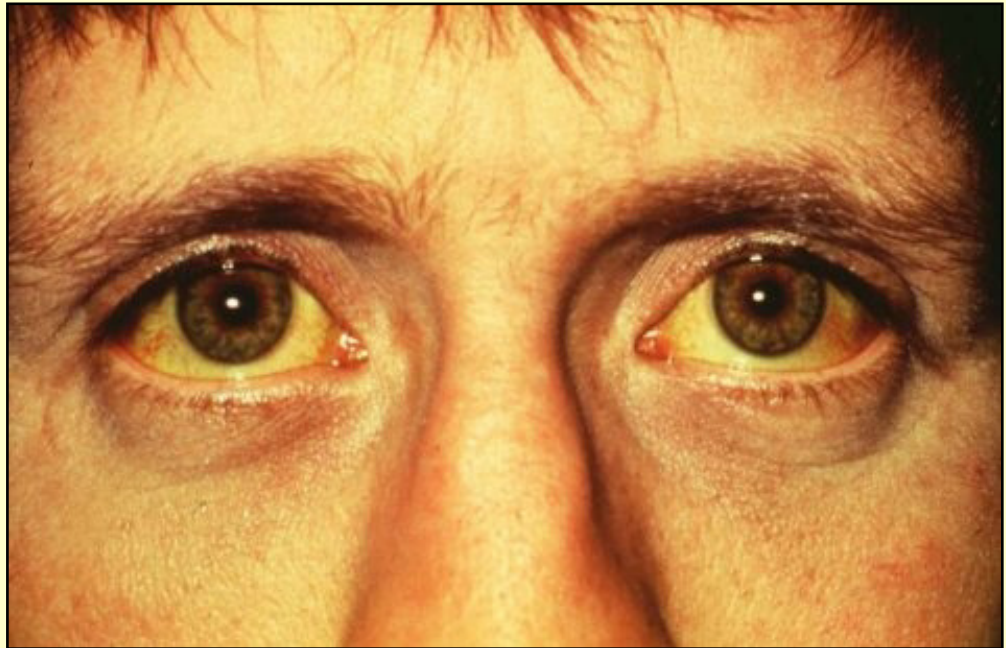Förlopp

- Lättare
 - 3-4 dagar
 - gallop inom 1 månad
 - om sten orsakat
- Svårare
 - flera veckor, IVA-vård
 - op av nekroser
 - livshotande sjd

Gall- och pancreascancer

Symtom

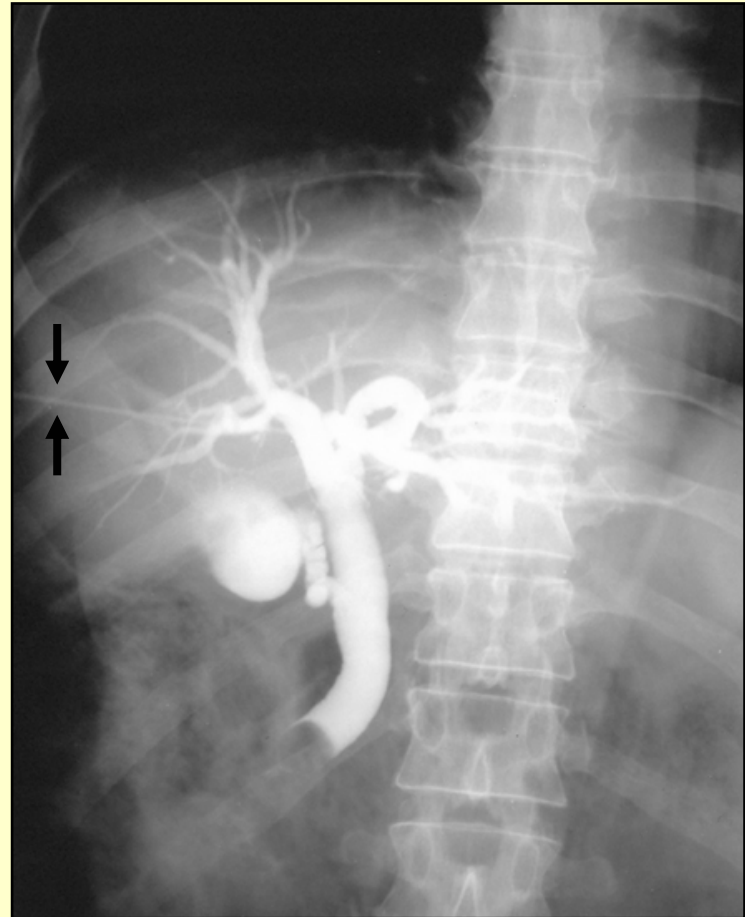
- Ikterus (Tyst)
 - successivt tilltagande
 - mörk urin, ljus avföring
 - klåda
- Diffus värk



Diagnos

Ikterus

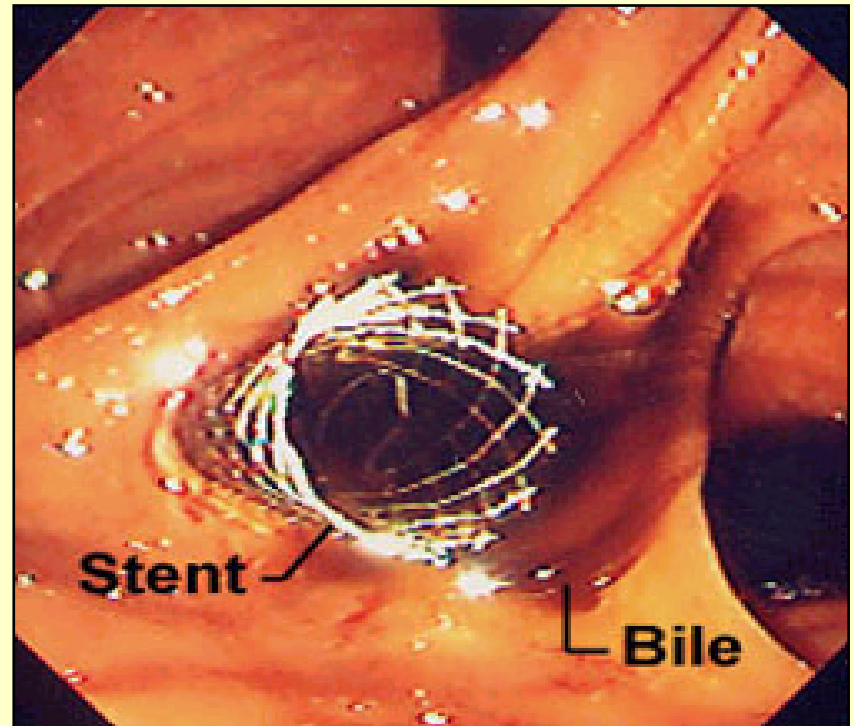
- ERCP
- PTC
 - Percutan Transhepatisk Cholangiografi
- CT
 - utbredning
 - pancreas svansen



Behandling

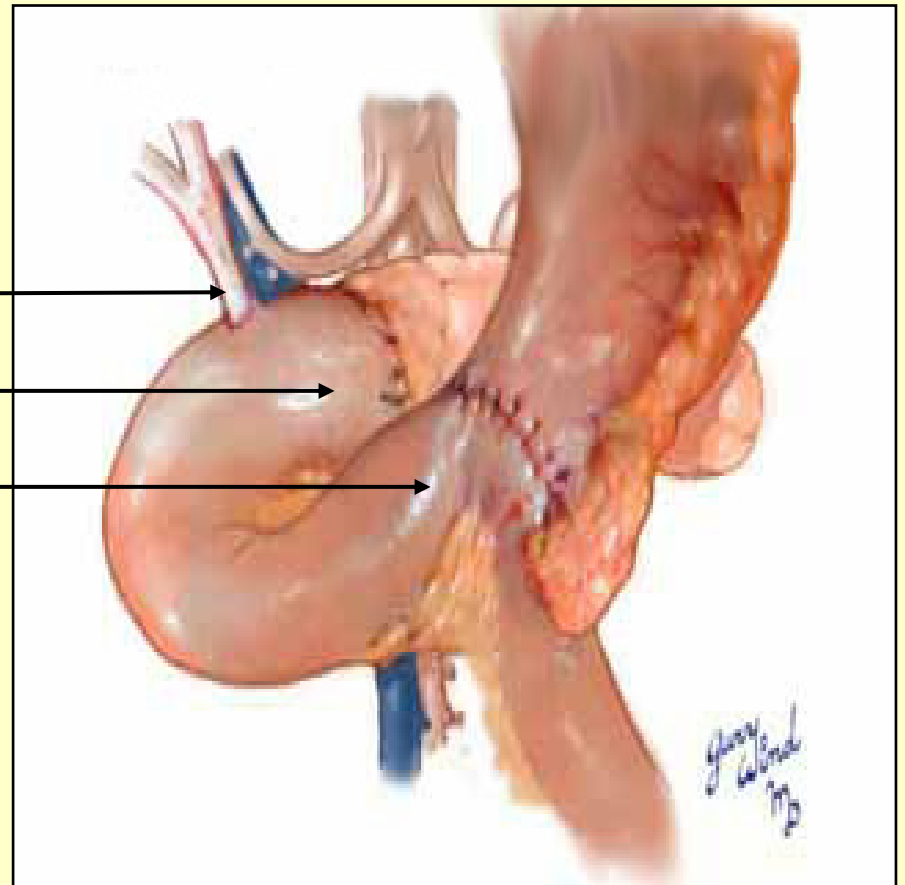
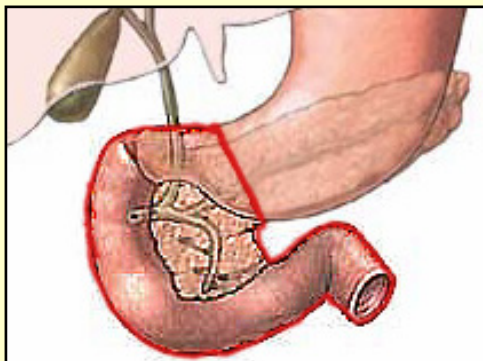
- Dålig prognos
 - lokal spridning
- Ofta äldre pat

- ECRP -stent
- PTC -slang
- Operation
 - Whipple
 - hepatico-jejunostomi

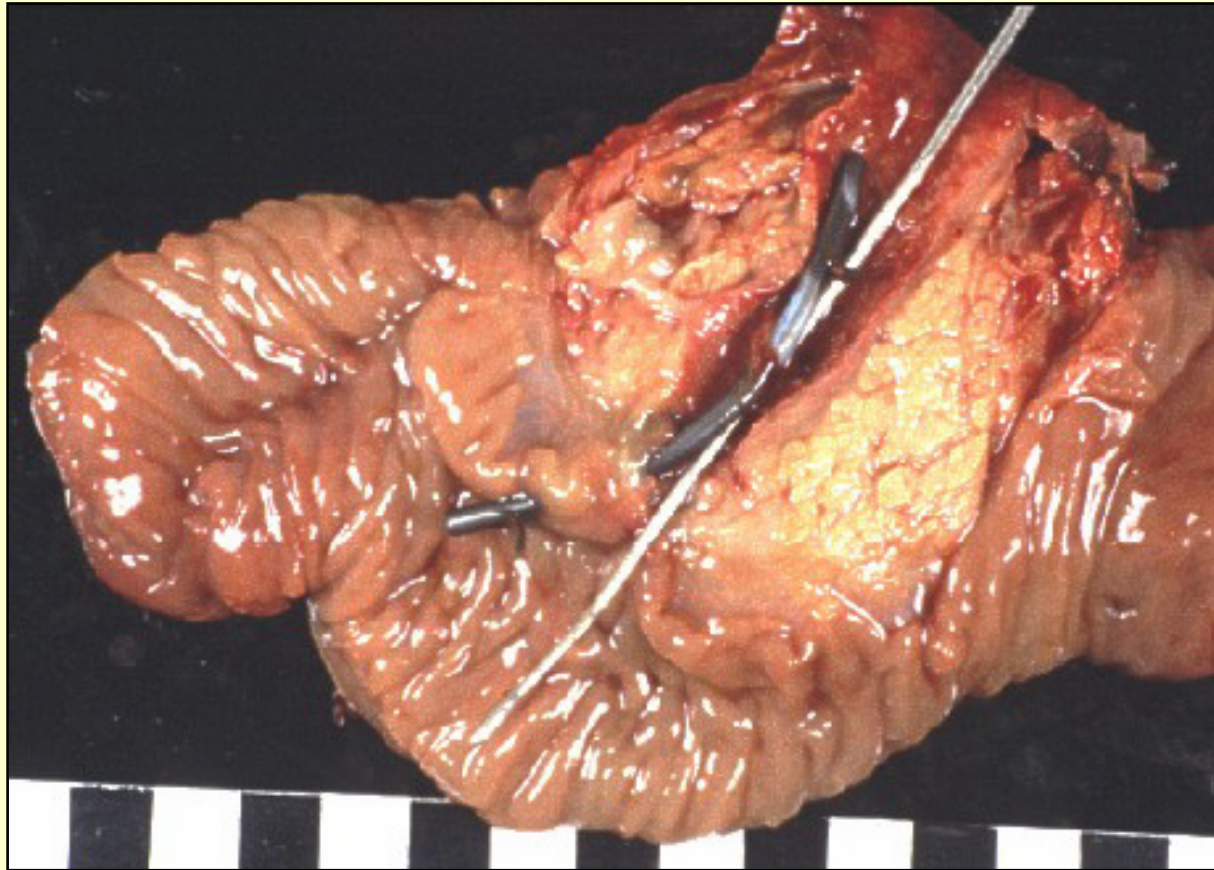

Open Whipple

- Pancreaticoduodenectomy
- Anastomosis to
 - gall duct
 - pancreas
 - stomach

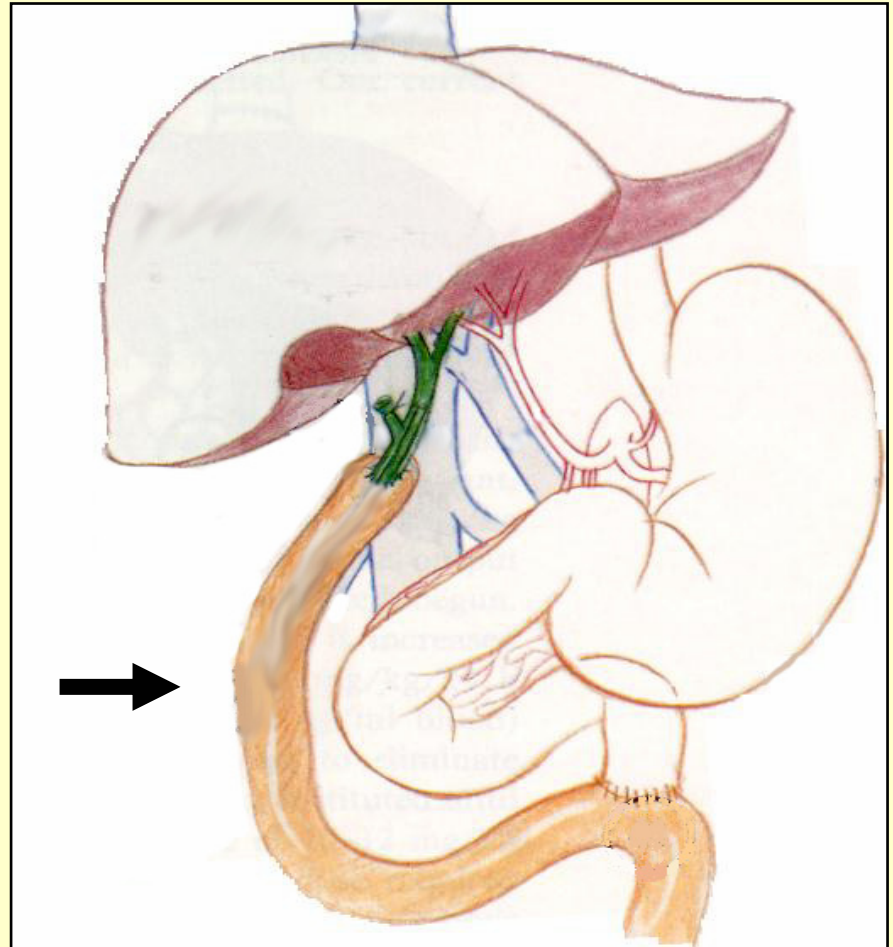


Pancreascancer



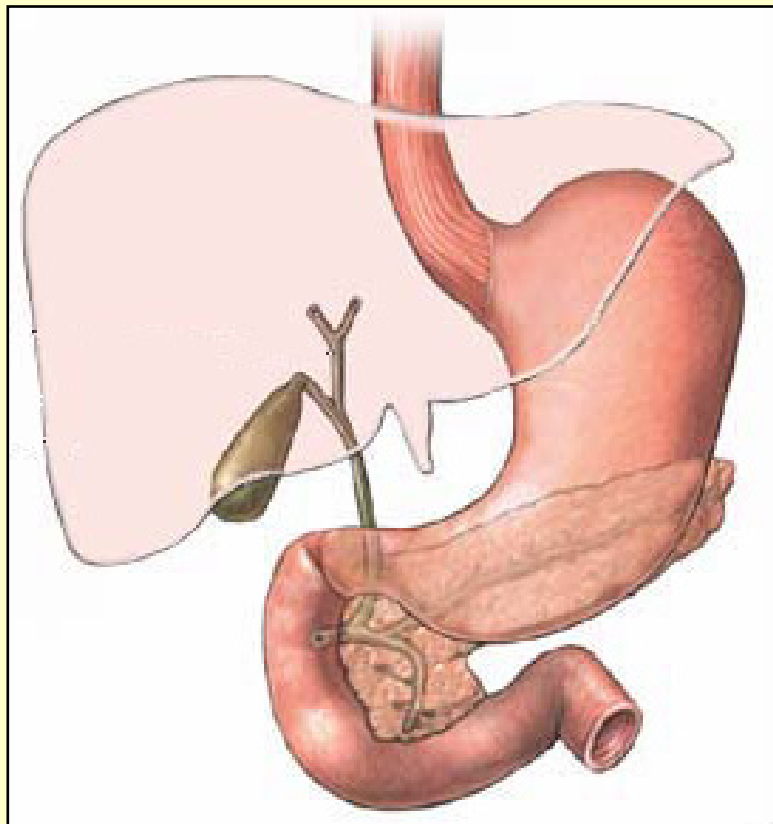
Hepatico-jejunostomi

- Omkoppling av gallgången med jejunum
- Inop pancreas cancer
 - med ikterus
- Choledochus cancer
- Gallgångsskador



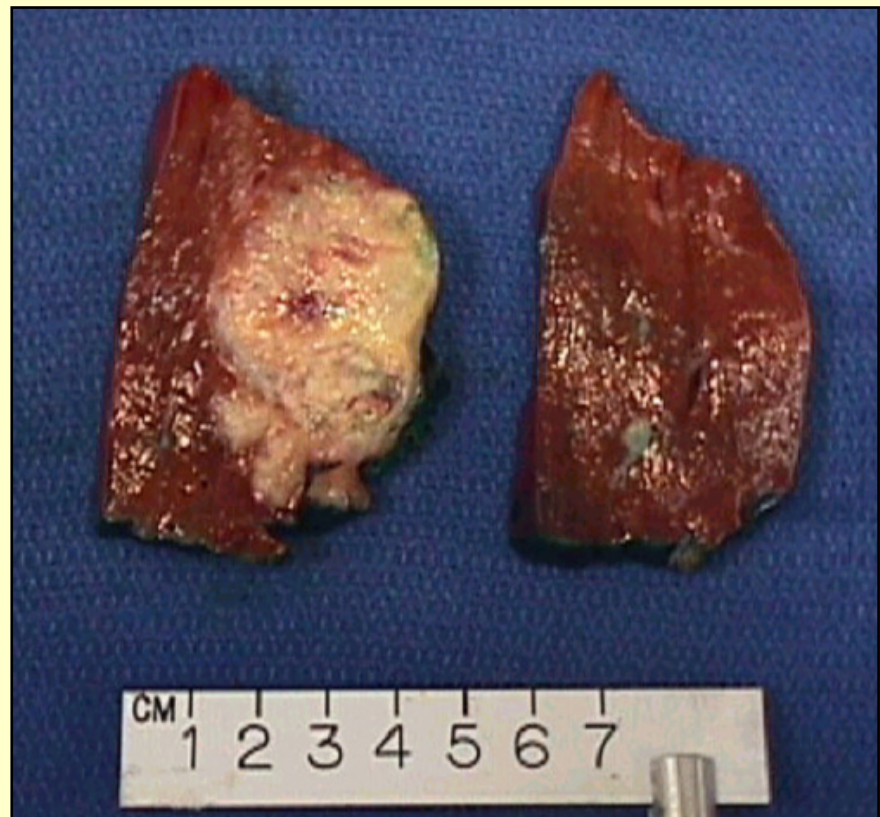Levertumörer

- Få symtom
 - lokalt tryck
 - ascites
- Diagnos
 - CT
 - nålbiopsi (px)
- Behandling
 - operation
 - cytostatika (meta)

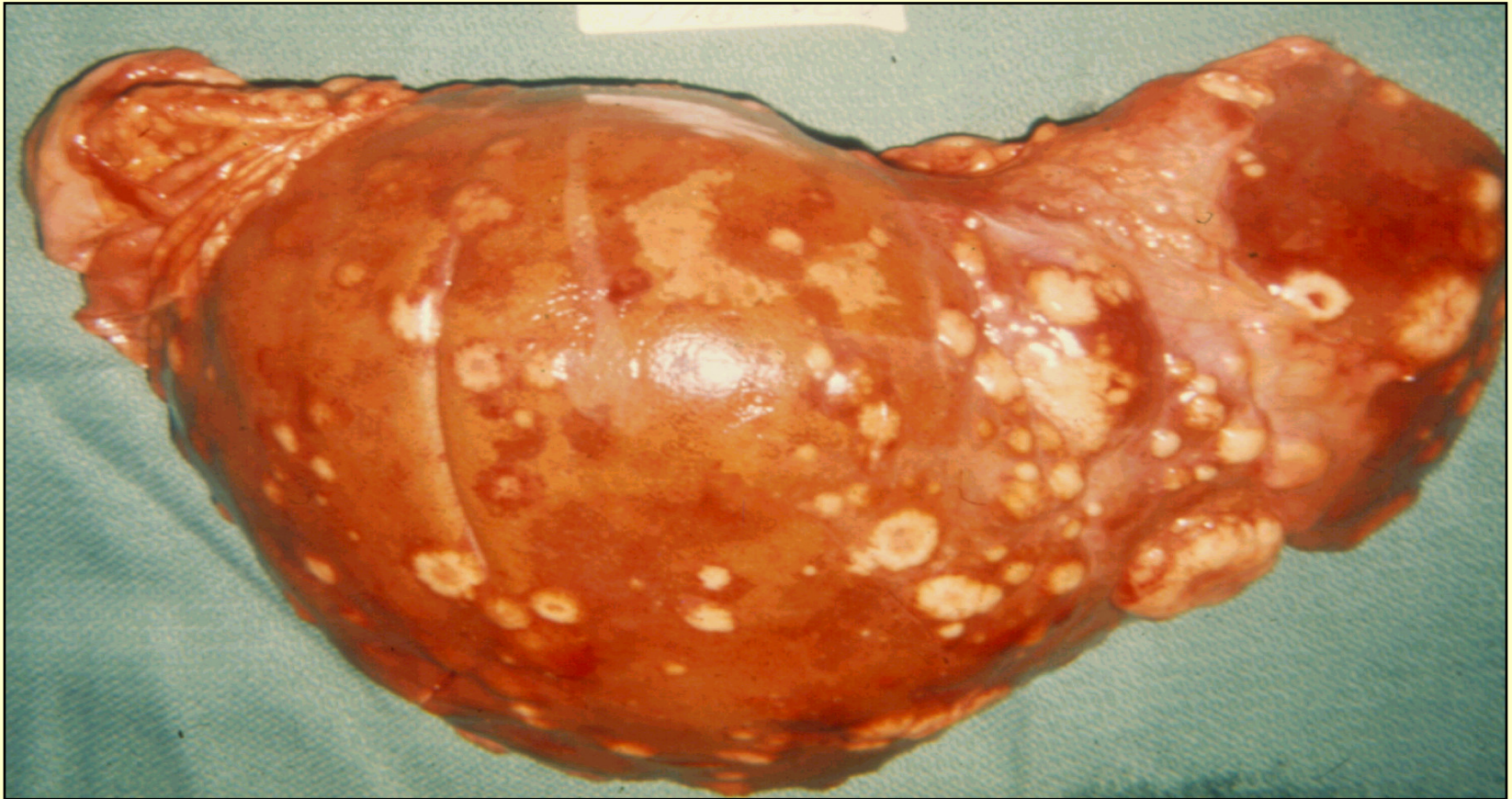

Operation

- Lever resektion
 - höger eller vänster
 - blödningsrisk
 - special instrument
- Primär levercancer
- Metastaser
 - coloncancer



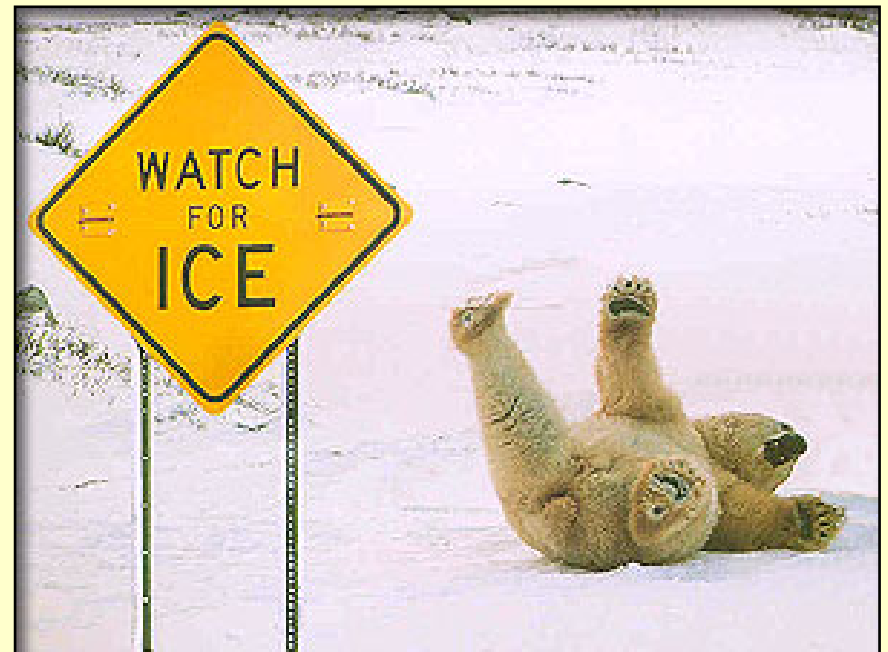Levermetastaser (ingen kir-beh möglich)



Sammanfattning

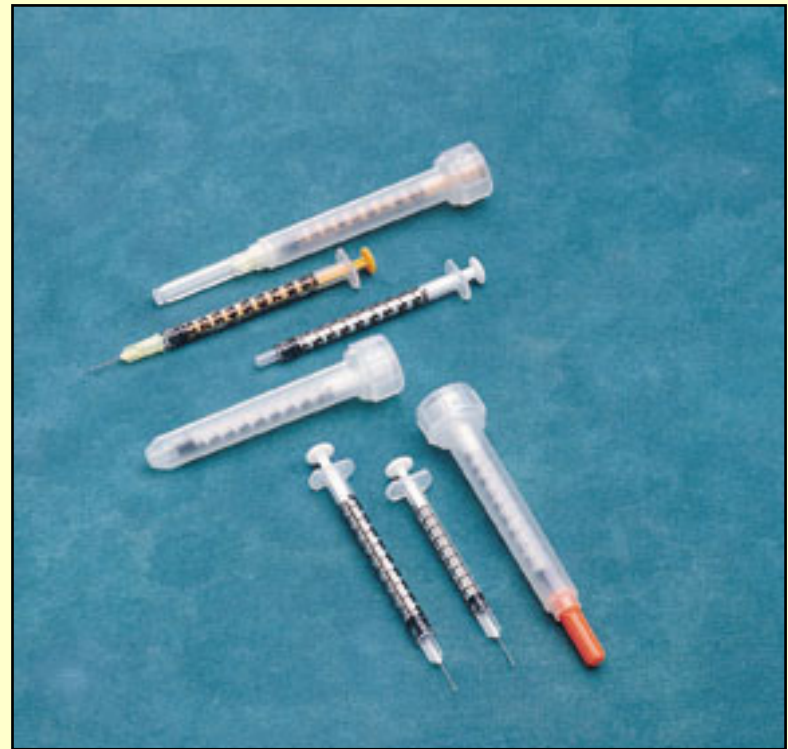- Gall
 - stensanfall -kramper
 - blåse infl -mol, feber
 - gångs infl -frossa
- Pancreatit
 - akut (lätt/svår)
 - kronisk
- Gall-pancreas cancer
 - ikterus

★ Operationstyperna



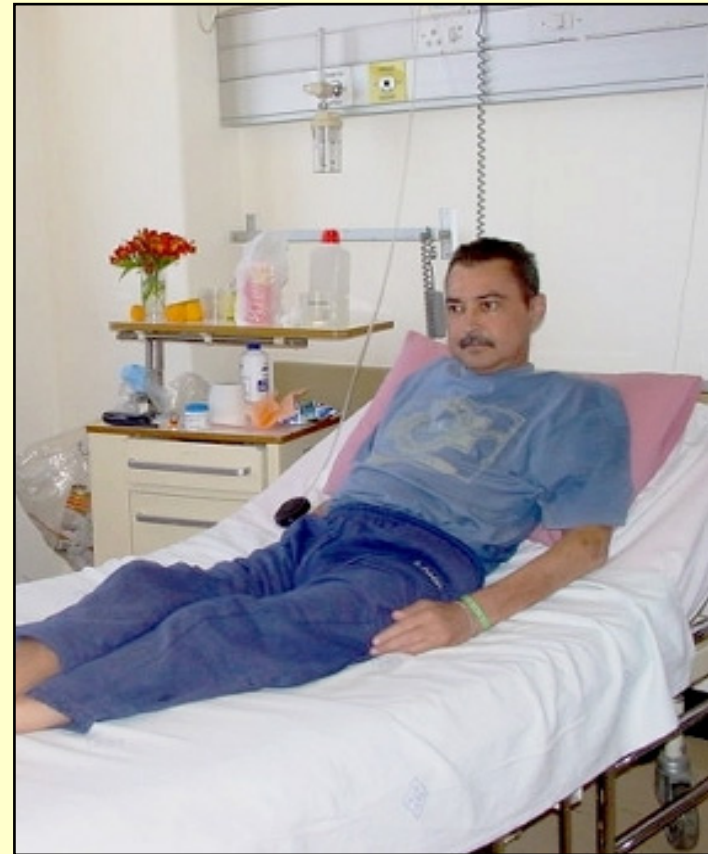Pre-op profylax

- Antibiotika
 - Zinacef+Elyzol iv
- DVT-lungemboli
 - lågmolekylärt heparin
 - Fragmin sc x 1
 - till full mobilisering



Postop vård

- Smärtstillande
 - PCA-morfin
 - EDA
- Andningsträning
- Mobilisering
- Nutrition
 - TPN, ej mat inom 5 d
 - dropp



Komplikationer

- Blödning
 - cirkulation (puls↑, BT↓, blek), Hb
- Anastomos läckage
 - kan vara livshotande
- Sårruptur
- Infektion
 - hudsåret, op-området, pneumoni, uvi

Anastomosläckage

- Symtom 3-7 dagen
 - påverkat AT
 - temp, CRP, smärtor
- Diagnos
 - CT, kontrast-rtg
- Behandling
 - Re-operation, dränage
 - Antibiotika, IVA-vård

Sårruptur

- Större mängder vätska ur såret 2-5 d
 - ljusgul, lätt blodig
- Bukväggen öppen under huden
- Dålig sårläkning
 - infektion, systemsjd
- Re-operation samma dag
 - avlastande bryggor

Postop feber

- Sårfeber
 - första dygnet
- Atelektaser
 - dag 1-2
- Bakteriella infektioner
 - efter ett par dagar
 - bakterierna måste växa till

Behandling av infektion

- Hudsåret 2-3 d
 - öppna
- Dränage av abscess 4-5 d
 - ultraljud med drän
- Antibiotika används oftast

Smärta

- Kramper
 - stopp (tarm, gall-, urinvägar)
 - snabbt insättande
- Molande
 - inflammationer

+ Lokalisation ➔ Diagnos

Avslutande tips

- Var aktiv
 - våga fråga
- Var med på
 - operation
 - gastroskopi
 - röntgen

✦ Var förberedd !

