



Ryggsjukdomar

Kliniska symtom
Konservativ behandling
Cauda equina
Neurologisk påverkan
Elimination



Lumbago

Ryggskott
Många orsaker
- oförklarligt
- lyft
Utstrålande smärta
- ischias
Konservativ behandling
Operation



Diskbråck

Disk trycker mot nervrot
Konservativ behandling
Peroral smärtlindring
- NSAID
Mobilisering
Operation
Neurologi
Elimination



Spinal stenos

- Trångt i spinalkanalen
- Degenerativt
- Besvär vid gång
- Operationsindikation
- Dekompression
- Mobilisering



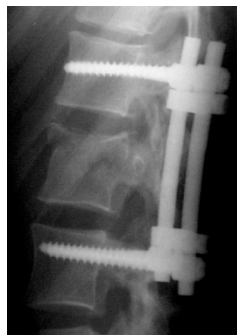
Kotfraktur

- Osteoporosfrakturer
 - lätt våld
 - odilaterade
 - smärtlindring och mobilisering
- Högenergifrakturer
 - spineboard/blockvändning
 - neurologi
 - fusion



Kotfraktur

Fusion





Frakturer i halsryggen

- Högenergivåld
- Stabilisera med krage
- Panikkänslor
- Neurologi
- Mobiliseringsrestriktioner
- Ryggmärgsskada – IVA



Frakturer i halsryggen

- Behandling
- krage
 - operation
 - Haloväst

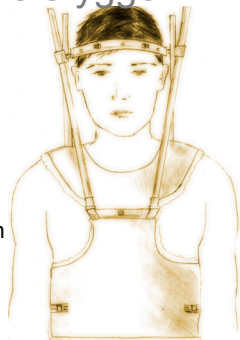Främre/bakre fusion



Frakturer i halsryggen

- Behandling
- krage
 - operation
 - Haloväst

Främre/bakre fusion





Frakturer i halsryggen

Postoperativt

- förband
- andning
- neurologi
- nutrition
