



## Fotled och underben

---

---

---

---

---

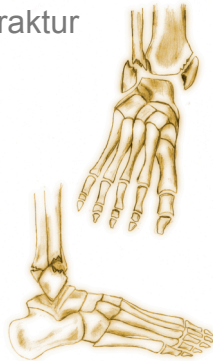
---

---

---



## Fotled och underben Fotledsfraktur



---

---

---

---

---

---

---

---



## Fotled och underben Underbensfraktur



---

---

---

---

---

---

---

---

 UPPSALA  
UNIVERSITET

## Fotled och underben



---

---

---

---

---

---

---

---

 UPPSALA  
UNIVERSITET

## Fotled och underben

### Märgspik



---

---

---

---

---

---

---

---

 UPPSALA  
UNIVERSITET

## Fotled och underben

### pre- och postoperativt

- Högläge
- Distalstatus
- Smärtlindring
- Mobilisering



---

---

---

---

---

---

---

---



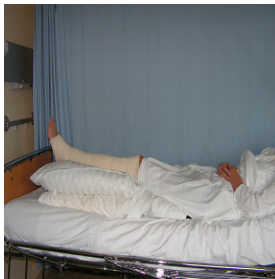## Fotled och underben pre- och postoperativt

Högläge

Distalstatus

Smärtlindring

Mobilisering



---

---

---

---

---

---

---

---



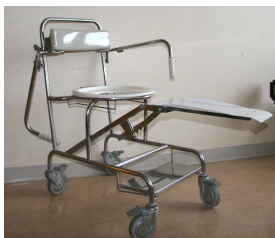## Fotled och underben pre- och postoperativt

Högläge

Distalstatus

Smärtlindring

Mobilisering



---

---

---

---

---

---

---

---



## Fotled och underben pre- och postoperativt

Högläge

Distalstatus

Smärtlindring

Mobilisering

---

---

---

---

---

---

---

---